

LA FISTULE URETRO-CUTANEE APRES CIRCONCISION : ANALYSE DE 38 CAS AU CHU DE CONAKRY, GUINEE

URETRO-CUTANEOUS FISTULA AFTER CIRCUMCISION: ANALYSIS OF 38 CASES AT CHU OF CONAKRY, GUINEA

DIALLO AB¹, TOURÉ A², DIALLO TMO¹, BAH MD¹, BAH I¹, TOURÉ BM², BARRY M², KANTÉ D¹, BAH OR, DIALLO MB¹

¹ Service d'Urologie-Andrologie, Hôpital Ignace Deen CHU de Conakry, Guinée

² Service de chirurgie générale, Hôpital Ignace Deen CHU de Conakry, Guinée

Auteur correspondant: Abdoulaye Bobo DIALLO, Service d'Urologie-Andrologie, CHU de Conakry, Guinée, BP : 615 Conakry, Guinée, Email : abobodiallo@gmail.com

Résumé :

But: Analyser les aspects cliniques et thérapeutiques des fistules uréthro-cutanées post circoncision prises en charge en milieu hospitalier guinéen.

Patients et Méthode: Etude rétrospective réalisée au service d'Urologie - Andrologie du CHU de Conakry colligeant 38 cas de fistules péniennes après circoncision en 6 ans. Les différents paramètres cliniques, paracliniques et thérapeutiques ont été étudiés.

Résultats: L'âge moyen des patients était de 5 ans (extrêmes 5 mois et 32 ans). Le délai moyen de consultation en milieu spécialisé était de 18 mois. La circoncision avait été effectuée par un agent paramédical dans 28 cas et par un tradipraticien dans 10 cas. La fistule uréthrale siégeait dans tous les cas au niveau du col du gland sur la face ventrale du pénis. Le traitement chirurgical dans tous les cas a consisté en une fistulorrhaphie par dédoublement uréthro-cutané après excision des tissus scléreux (n = 24); par apport d'un lambeau pénien pédiculé de retournement (n = 9) et selon la technique de Davis (n = 5). Avec un recul de de 28 mois 78,9% (n=30) de bons résultats ont été obtenus d'emblée.

Conclusion: La fistule pénienne est une complication non négligeable de la circoncision et sa prévention passe par le respect et la maîtrise des différentes étapes de la circoncision.

Mots clés : Fistule, Pénis, circoncision, Fistulorrhaphie

Summary:

Purpose: To unravel clinical and therapeutical aspects of penile urethral fistulae following circumcision managed in a Guinean hospital setting.

Patients and Methods: This is a retrospective series of 38 post-circumcision penile fistulae encountered at the University Hospital Center of Conakry over a 6 years period.

Results: The mean patients' age was 5 years (range 5 months to 32 years). The mean delay to consultation was 18 months. Circumcision was performed by paramedical personnel in 28 cases and by a physician in 10 cases. Penile fistulae were all glandular and located at the corona ventrally. Surgical treatment consisted of excision of the fistulous tract and fistulorrhaphy with urethrocutaneous plication (n=24), with pedicled penile flap (n=9), and using the Davis technique (n=5). The average follow up was 28 months. Overall results were satisfactory in 78,9% (n=30) of cases.

Conclusion : Penile fistula is not a trivial complication of circumcision. Prevention lies in mastery of the various steps of circumcision.

Keywords : fistula, Penis, Circumcision, Fistulorrhaphy

INTRODUCTION

La circoncision qui signifie excision en partie ou en totalité du prépuce est pratiquée depuis l'antiquité par certaines communautés surtout à des fins rituelles et initiatiques. C'est donc une intervention qui intéresse un organe dont les relations avec le psychisme sont très importantes. En Afrique, cet acte le plus souvent effectué par le personnel paramédical ou le tradipraticien, peut être à l'origine de complications engageant parfois le pronostic fonctionnel sexuel et urinaire voire le pronostic vital du sujet. Ces complications sont nombreuses et parfois de traitement difficile, la fistule uréthro-cutanée encore appelée fistule pénienne en est une des plus fréquentes. En 2006, Diallo et al [1] en Guinée ont rapporté 22 cas de fistule pénienne post circoncision et Sow et al [2] au Sénégal en ont colligé 85 cas en 17 ans.

Le but de cette étude était d'analyser les aspects cliniques et thérapeutiques des fistules uréthro-cutanées post circoncision prises en charge en milieu hospitalier guinéen.

PATIENTS ET METHODE :

Il s'agit d'une étude rétrospective colligeant 38 cas de fistule uréthro-cutanée après circoncision sur une période de 6 ans. Il s'agissait d'un échantillon exhaustif des cas répertoriés dans le service d'Urologie – Andrologie du CHU de Conakry. A noter que les données contenues dans cet article n'incluaient pas celles rapportées par notre équipe dans le journal africain d'urologie en 2006.

Les patients nous parvenaient soit d'autres structures sanitaires du pays soit directement des villages de l'intérieur où ils avaient subi une circoncision traditionnelle c'est à dire sans anesthésie et sans séro-prévention antitétanique avec une section à la volée du prépuce.

Les patients inclus dans cette étude étaient ceux ayant un dossier médical complet c'est-à-dire comportant une observation médicale, un compte rendu opératoire et un suivi post-opératoire d'au moins trois mois. Ceux n'ayant pas subi un geste chirurgical ou ayant un suivi post-opératoire inférieur à trois mois ont été exclus de cette étude.

Les paramètres étudiés étaient d'ordre clinique, paraclinique et thérapeutique. Du point de vue paraclinique, l'examen cyto-bactériologique des urines et la créatininémie ont été systématique chez tous les patients et l'urographie intraveineuse a été réalisée chez les patients dont la fistule avait une ancienneté supérieure ou égale à deux ans.

Les résultats thérapeutiques appréciés après un recul d'au moins trois mois ont été jugés sur la fermeture de la fistule et sur la qualité de la miction. Ainsi étaient jugés comme :

- bons résultats, lorsque la fistule était fermée et la

miction s'effectuant par le méat urétral sans difficulté ;
 - résultats moyens, existence d'une fistule résiduelle malgré la fermeture avec une miction s'effectuant par deux orifices (le méat urétral et la fistule résiduelle) ;
 - échec: absence de fermeture de la fistule et la miction se faisant par l'orifice fistuleux.

RESULTATS :

Sur un total de 7536 patients hospitalisés durant la période d'étude, 47 patients étaient porteurs d'une fistule uréthro-cutanée post circoncision soit une prévalence hospitalière de 0,62%. Neuf patients ne remplissant pas les critères d'inclusion ont été exclus et l'étude a porté sur 38 patients.

L'âge moyen des patients au moment de la circoncision était de 5 ans avec des extrêmes de 5 mois et 32 ans. Le délai moyen de consultation en milieu spécialisé était de 18 mois avec des extrêmes de 1 et 40 mois. La circoncision avait été effectuée par un agent paramédical dans 73,7 % des cas (n = 28) et par un tradipraticien dans 26,3% des cas (n = 10). La symptomatologie fonctionnelle était dominée par une miction par deux orifices (ostium externe de l'urètre et orifice fistuleux) chez 36 patients tandis que chez les deux autres patients les urines sortaient presque entièrement par la fistule lors de la miction. En ce qui concerne la topographie de la fistule, elle siégeait dans tous les cas au niveau du col du gland sur la face ventrale du pénis avec une taille variable (Figures 1 et 2). Une association avec une sténose de l'ostium externe de l'urètre était notée dans un cas et dans un autre cas avec une persistance bilatérale du canal péritonéo-vaginal.

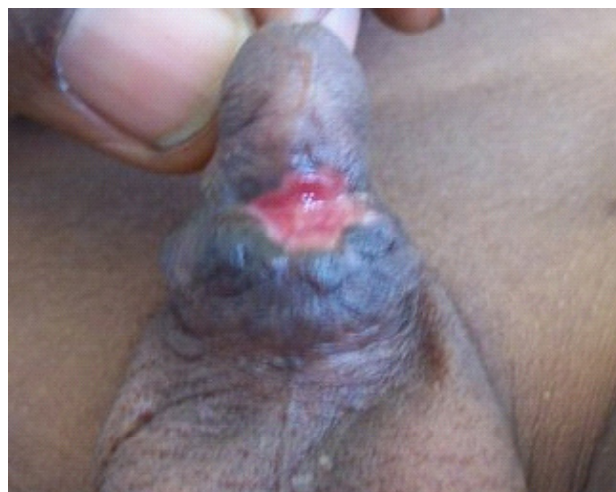


Figure 1 : Large fistule uréthro-cutanée post circoncision aux bords scléreux

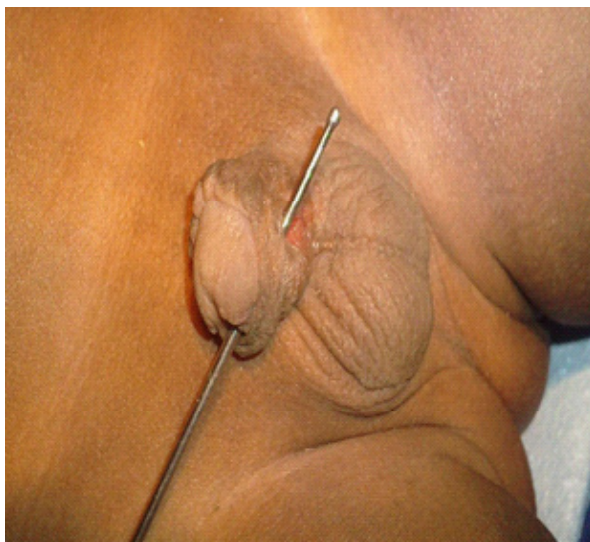


Figure 2 : Fistule uréthro-cutanée post circoncision intubée par une sonde cannelée

Sur le plan paraclinique, la créatininémie et l'examen cytobactériologique des urines effectués chez tous les patients étaient dans les limites de la normale. L'urographie intraveineuse réalisée chez cinq patients était normale.

Sur le plan thérapeutique, tous nos patients ont bénéficié d'un traitement chirurgical qui a consisté en une fistulorrhaphie par dédoublement uréthro-cutané après excision des tissus scléreux dans 63,16% des cas (n=24); une fistulorrhaphie par apport d'un lambeau pénienn pédiculé de retournement dans 23,68% des cas (n=9) et une urétrorrhaphie selon la technique de Davis par incision de la fistule et suture endourétrale dans 13,68% des cas (n=5). La fistulorrhaphie était associée à une méato-plastie dans un cas et à une fermeture bilatérale d'un canal péritonéo-vaginal persistant dans un autre cas.

Le drainage des urines vésicales a été systématique et le type de drainage dépendait du choix du chirurgien. Il consistait en la mise en place d'une sonde de cystostomie chez 18 (47,4%) patients et en un cathétérisme urétral jusqu'au sixième jour post opératoire chez les 20 autres (52,6%).

Les résultats thérapeutiques ont été jugés après un recul moyen de 28 mois; ainsi 78,9% (n=30) de bons résultats ont été obtenus d'emblée et une fistule résiduelle notée chez 8 (21,1%) patients a été réopérée avec succès.

DISCUSSION :

La circoncision est une pratique ancienne réalisée à travers le monde et dans de nombreuses confessions religieuses. Elle suscite des débats quant à son utilité d'une part pour les praticiens et quant à ses origines d'autre part pour les historiens. Les considérations hygiéniques font partie de la signification accordée à la circoncision rituelle qui peut alors prendre une valeur prophylactique par son rôle dans la lutte contre les maladies sexuellement transmissibles et sur-tout

dans la prévention des cancers du col utérin chez la femme et du pénis chez l'homme reconnue depuis des décennies [3,4,5].

Pratiquée par des mains non expertes, la circoncision engendre des complications parmi lesquelles la fistule uréthro-cutanée n'est pas exceptionnelle [6,7]. Diallo et al [8] ainsi que Sylla et al [9] ont objectivé respectivement 28 cas de fistule uréthro-cutanée et 41 cas de fistule pénienne dans deux études distinctes portant sur les complications de circoncision. Si la fistule pénienne semble être particulièrement favorisée par la circoncision faite de manière traditionnelle [9,10], dans notre série et dans celle de Sow et al [2] la majorité d'entre elles était consécutive à une circoncision faite par un agent paramédical non qualifié avec respectivement 73,7 % et 55,3% des cas.

L'âge moyen de nos patients au moment de la circoncision était de 5 ans. Cet âge est inférieur à celui trouvé par Sow et al [2] dans leur étude mais supérieur à ceux retrouvés par Nigel [11] et Ahmed [12] qui sont respectivement de 4,2 et 4 ans. Cette variabilité de l'âge s'expliquerait par le fait que la circoncision peut s'effectuer à tout âge dans les sociétés africaines vus les mœurs diversifiés des populations. Toutefois, les effets prophylactiques de la circoncision faite en période néonatale sont bien connus [5,13].

Dans notre série il est toutefois impossible d'affirmer que l'âge en tant que tel ne constitue pas un facteur favorisant de la fistule uréthro-cutanée lors de la circoncision. Pour Ba et al [6], l'âge auquel s'effectue la circoncision constituerait par contre un facteur non moins important.

Le délai moyen de consultation en milieu urologique bien que long dans notre série (18 mois) reste inférieur à celui de Ba et al [6] qui se situe entre 2 et 8 ans. La fistule uréthro-cutanée n'étant pas une urgence urologique contrairement à d'autres complications de la circoncision telles que l'hémorragie et les amputations du gland, les patients peuvent consulter tardivement parfois des années après le traumatisme causal.

La symptomatologie clinique est dominée par la miction par deux orifices et nous n'avons pas retrouvé dans la littérature de cas où l'urètre distal deviendrait secondairement borgne.

En ce qui concerne le siège de la fistule, la plupart des auteurs s'accordent sur le fait que le siège de prédilection de la fistule se situe au niveau du col du gland. En effet, l'urètre est plus superficiel à ce niveau et les éventuelles adhérences balanopréputiales l'exposent davantage. L'hémostase non élective de l'artère du frein, peut être à l'origine d'une plaie urétrale qui ultérieurement deviendra une fistule uréthro-cutanée [6,8]. Selon Bitho et al [10], les fistules uréthro-cutanées surviendraient également lors des circoncisions par taille de lambeau préputial ventral faite de manière traditionnelle.

Du point de vue thérapeutique, la chirurgie était de mise chez tous nos patients et la technique d'avivement et de dédoublement uréthro-cutané avec suture séparée des deux plans était notre préférence. Cette technique a été effectuée par Sow et al [2] dans 80% des cas. Avec cette même technique, Benchekroun et al [14] ont obtenu 10 guérisons sur 12 cas. Ba et al [6] donnent leur préférence à la technique de suture endo-urétrale de Davis qui a été la moins employée dans notre série. Baskin et al. [7] quant à eux, optent pour l'utilisation d'un lambeau cutané pédiculé de retournement qui n'a été effectuée dans notre étude que dans les larges fistules.

Pour Bitho et al [10], la réparation des fistules récentes serait plus aisée que celle des fistules anciennes à contours sclérosés telles celles observées de notre étude.

En matière de chirurgie urétrale et quelle que soit la technique utilisée, l'absence de superposition des plans de sutures doit rester un principe fondamental.

Le drainage des urines a l'avantage de laisser au repos et au sec l'urètre fraîchement réparé ; toutefois il n'est pas indispensable surtout lorsqu'il s'agit d'une fistule de petite dimension. Aucun drainage n'a été fait chez 44,7 % des cas dans l'étude de Sow et al [2] alors qu'il a été systématique dans notre série où il a surtout consisté en un cathétérisme urétral. Il faut tout de même noter que la sonde urétrale pourrait constituer un facteur d'échec de la chirurgie réparatrice de la fistule en raison du risque infectieux qu'elle engendre surtout lorsqu'elle est gardée longtemps.

Les résultats thérapeutiques toutes techniques confondues sont bons avec 78,9% de guérisons d'emblée et 21,1% après reprise de la fistulorrhaphie ceux-ci sont conformes aux résultats retrouvés dans la littérature comme en témoignent les études de Sow et al [2] au Sénégal avec 81,2% de bons résultats, Benchekroun et al.[14] au Maroc avec 10 bons résultats sur une série de 15 fistules urétrales post circoncision et Baskin et al.[7] qui rapportent 100% de bons résultats.

CONCLUSION :

La fistule uréthro-cutanée siégeant au niveau du col du gland est une complication non négligeable de la circoncision. De diagnostic aisé, elle est le plus souvent secondaire à une circoncision réalisée par un agent non qualifié. La connaissance de l'anatomie du pénis et la parfaite maîtrise des différentes étapes de la circoncision constituent les seuls garants de prévention de ses complications.

REFERENCES :

1. Diallo AB, Bah I, Barry M et al. Fistules péniennes après circoncision. A propos de 22 cas. African Jour-

nal of Urology 2006;12:152-155

2. Sow Y, Diao B, Tfeil YO et al. Les fistules péniennes uréthro-cutanées postcirconcision. *Andrologie*. 2009;19 :99-102

3. Kmet J, Damjanovski L, Stucin M, Bonta S, Cakmakov A. Circumcision and Carcinoma Colli Uteri in Macedonia, Yugoslavia. Results from a Field Study. I. Incidence of Malignant and Premalignant Conditions. *Br.J.Cancer*. 1963; Sep;17:391-9.

4. Warner E, Strashin E. Benefits and risks of circumcision. *Can.Med.Assoc.J.* 1981; Nov 1;125(9):967,76, 992.

5. Aaron A. R. Tobian, Ronald H. Gray. The Medical Benefits of Male Circumcision. *JAMA* 2011;306(13):1479-80

6. Ba M, Ndoye A, Fall PA, Sylla C, Gueye SM, Diagne BA. Penile urethral fistula after circumcision. *Andrologie*. 2000;10(1):75-7.

7. Baskin LS, Canning DA, Snyder III HM, Duckett JW J. Surgical repair of urethral circumcision injuries. *J.Urol*. 1997;158(6):2269-71.

8. Diallo AB, Touré BM, Bah I et al. Les accidents de la circoncision : Aspects anatomocliniques et thérapeutiques au CHU de Conakry, Guinée. A propos de 44 cas. *Andrologie* 2008;18(1):10-16

9. Sylla C, Diao B, Diallo AB, Fall PA, Sankale AA, Ba M. Les complications de la circoncision. A propos de 63 cas. *Prog.Urol*. 2003;13(2):266-72.

10. Bitho MS, Sylla S, Toure K, Akpo C, Boukary I, Mensah A, et al. Les accidents de la circoncision et de l'excision en milieu africain. *Bull.Soc.Med.Afr. Noire Lang.Fr*. 1975;20(3):249-55.

11. Nigel W, Julian C, Kapila L: Why are children referred for circumcision ? *Br. Med. J.*, 1993;28:06.

12. Ahmed A, Mbibin H, Danam D, kalayig D. Complications of traditional male circumcision. *Ann.Trop. Pediatr*.1999;19:133-137

13. Niku SD, Stock JA, Kaplan GW: Neonatal circumcision. *Urol. Clin. North Am.*, 1995; 22:57-65.

14. Benchekroun A, Lakrissa A, Tazi A, Hafa D, Ouazzani N. Fistules urétrales après circoncision: à propos de 15 cas. *Maroc Med*. 1981; 3(2-3):715-8.