

EVISCERATION SCROTALE PAR RUPTURE TRAUMATIQUE DE HERNIE INGUINO-SCROTALE AU DECOURS UN ACCIDENT DE MOTO

SCROTAL EVISCERATION BY TRAUMATIC RUPTURE OF AN INGUINOSCROTAL HERNIA CAUSED BY A MOTORCYCLE ACCIDENT.

K KANASSOUA, KH SIKPA, EYO AMOUZOU, MT KPATCHA

Auteur correspondant: Service de Chirurgie Générale du Centre Hospitalier Universitaire de KARA, Université de Kara, BP 18 Kara (TOGO), Cel : 0022890231058, Email : kanassouakokou@gmail.com

RESUME :

La rupture traumatique de hernie inguino-scrotale par accident de moto est une urgence chirurgicale rare. Nous rapportons le cas d'un cultivateur de 45 ans admis pour rupture traumatique de la bourse avec issue d'anses grêles après une chute de moto au cours d'un accident de circulation routière. Nous rapportons l'exploration chirurgicale minutieuse pour le bilan lésionnel et les gestes d'urgence en prévention de complications secondaires.

Mots clés : Éviscération scrotale, hernie inguino-scrotale, traumatisme, cure chirurgicale

SUMMARY:

Traumatic rupture of an inguinoscrotal hernia caused by a motorcycle accident is a rare emergency. We report the case of a 45-year-old farmer admitted for traumatic rupture of the bursa with small loops after falling from a motorcycle during a road traffic accident. We report careful surgical exploration for injury assessment and emergency procedures to prevent secondary complications.

Keywords: Scrotal evisceration, inguinoscrotal hernia, trauma, surgical treatment

INTRODUCTION

La rupture traumatique de hernie inguino-scrotale est une urgence chirurgicale rare. Les plaies des bourses peuvent résulter de traumatismes variés comme les accidents de moto, les armes à feu et entraîner des lésions périnéoscrotales complexes [1, 2]. C'est une urgence de l'adolescent et de l'adulte jeune [1]. Les traumatismes ouverts requièrent une exploration chirurgicale immédiate. Le retard de consultation et de prise en charge altère le pronostic des anses herniées, du testicule et augmente le risque infectieux. Nous rapportons un cas de rupture traumatique de hernie inguino-scrotale droite secondaire à une chute de moto

OBSERVATION :

Un cultivateur de 45 ans a été admis au centre hospi-

talier universitaire de Kara pour rupture traumatique de la bourse avec issue d'anses grêles après une chute de moto au cours d'un accident de circulation routière survenu 1 heure environ avant son admission. Il était porteur de hernie inguino-scrotale droite depuis 3 ans. Il avait été opéré il y a 6 ans pour péritonite par perforation typhique et présentait une éventration périombilicale depuis 2 ans de la cicatrice médiane. On notait une plaie saignante de la face postérieure de la bourse de 5 cm de grand axe d'où sortaient les anses grêles inflammatoires mesurant 120 cm de long. Il y avait une tuméfaction inguinale droite (figure 1). Le testicule, l'épididyme, le canal déférent et la verge ne présentaient pas de lésions traumatiques.

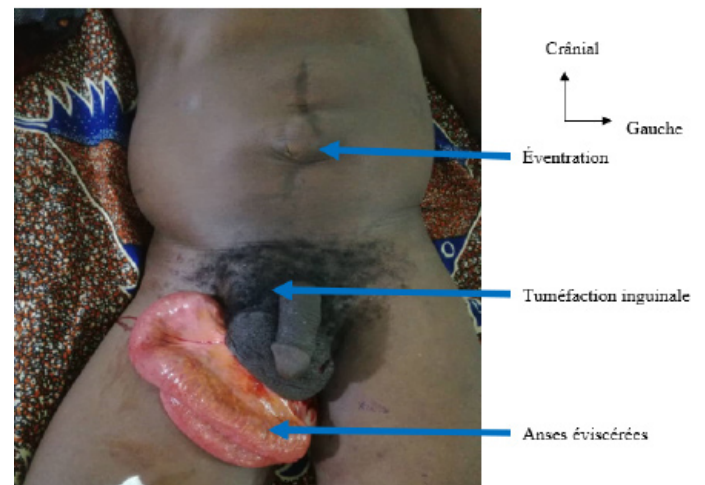


Figure 1 : plaie scrotale avec issue d'anses grêles (Service de chirurgie CHU Kara)

Un abord veineux avait été mis en place pour un apport hydro électrolytique. Le bilan préopératoire d'urgence comportait un hémogramme, le dosage de l'urémie, la créatininémie, la glycémie et le groupe sanguin avec facteur rhésus. Le bilan biologique était normal et un groupe sanguin O rhésus positif.

Le patient fut conduit au bloc opératoire au bout de 2 heures 30 minutes après son admission soit environ 3 heures 30 minutes après son accident.

Il a été procédé à une réintégration des anses après lavage au serum salé isotonique et désinfection à la polyvidone iodée au bloc opératoire sous anesthésie

générale. Une cure herniaire inguinale droite selon shouldice et une cure d'événtration par raphie en 3 plans a été réalisée suivies parage-suture de la plaie scrotale (figure2). Une antibiothérapie à base de ceftriaxone –métronidazole et une séroanatoxinothérapie antitétanique furent administrés. Les suites opératoires ont été simples.

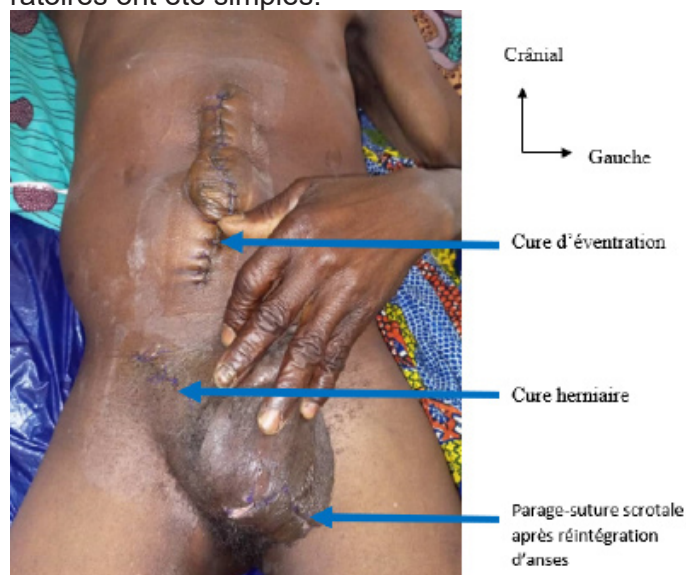


Figure 2 : Aspect après parage et cure herniaire puis d'événtration à J2 post-opératoire

DISCUSSION :

Les ruptures traumatiques du scrotum relèvent de plusieurs mécanismes : agressions, accidents de circulation, chute de hauteur, morsures de chien. Elles sont l'apanage de l'adolescent et de l'adulte jeune qui seraient plus actifs, agités, insoucians, exposés à des violences multiformes [2]. L'imputabilité de la hernie inguinale au traumatisme peut être discutable en l'absence de solution de continuité cutanée comme l'avaient décrit Lossois et al. [3] chez un homme de 24 ans qui avait soulever une lourde charge. Dans ce contexte la hernie peut être classée en 3 types: type I petit défaut, type II grand défaut, type III grand défaut avec issue d'organes intraabdominaux [4]. Dans notre cas le sujet est connu porteur de hernie inguinale. La rupture scrotale est survenue suite à un violent choc lors de la chute de la moto. Une rupture scrotale avec éviscération secondaire à un traumatisme appuyé de l'abdomen avait été rapportée chez un patient porteur de hernie inguinale par Masso-Misse et al. [5]. Une éviscération scrotale secondaire à une pulpectomie chez un homme de 67 ans a été décrite par Amine et al. [6]. L'admission aux urgences dans l'heure qui a suivi le traumatisme a permis de faire un bilan lésionnel rapide et une prise en charge précoce qui a évité une nécrose d'anses éviscérées. Le lavage des anses au sérum salé, leur désinfection et réintégration dans la cavité abdominale a évité leur dessiccation puis leur strangulation dans le collet herniaire du fait de l'œdème inflammatoire source d'ischémie et de nécrose. L'évolution postopératoire

de la plaie scrotale a été bonne du fait du parage dans délai de moins de 6 heures évitant la surinfection. La cure herniaire inguinale a été faite par raphie en évitant une plastie prothétique du fait du risque infectieux. La cure d'événtration associée a été faite dans le cadre de la comorbidité pour soulager le patient d'une autre intervention chirurgicale. Dans notre contexte le modeste revenu et l'absence d'assurance maladie universelle amènent les patients à éviter de se faire opérer à temps. Ainsi le patient gère sa hernie ou son événtration avec les artifices de bord ou des infusions de plantes et n'est admis aux urgences chirurgicales hospitalières qu'en cas de complication.

CONCLUSION :

la rupture traumatique de hernie inguino-scrotale est une complication rare. La prise en charge chirurgicale adéquate et rapide évite l'ischémie, la nécrose et la fistulisation des anses. Un traitement chirurgical précoce des hernies prévient leur distension et rupture.

RÉFÉRENCES

- [1] Bagga HS, Tassian GE, Fiser PB, McCulloh CE, McAninch JW, Brevier BN. Product related adult genitourinary injuries treated at emergency department in the United States from 2002 to 2010. *J Urol.* 2013 ; 189(4) : 1362-8.
- [2] Kpatcha TM, Tengue K, Tchangaï B, Kanassoua K, Botcho G, Sikpa K Anoukoum T, Dosseh ED. Lésions des organes génitaux externes par arme à feu : à propos d'une observation. *URO'ANDRO* 2014 ; 1(2) : 129-132.
- [3] Lossois M, Pevron PA, Roulet A, Baccino E. Imputabilité d'une hernie inguinale à un effort inhabituel survenu au cours du travail. A propos d'un cas. *La Revue de Médecine Légale.* 2014 ; 5 (4) : 176-180.
- [4] Hassen KA, Elsharaw MA, Moghazy K, Alqurain A. Handlebarhernia. A rare type of abdominal wallhernia. *Saudi J Gastroenterol.* 2008 ; 14(1) : 33-35.
- [5] Masso-Misse P, Hamadiko, Yomi, Mbakop A, Yao GS, Malonga E. Une complication rare de hernie inguinale. Eviscération par rupture scrotale secondaire à un traumatisme appuyé de l'abdomen. *J Chir (Paris).* 1994 ;131(4):212-3.
- [6] Amine M, Reda S, Aissam G, Elmehdi W, Mohamed H, Rachid A, Fathi M Khalid EH, Fatimazahra B, Abdelaziz F. Eviscération scrotale: complication rare de la pulpectomie. *African Journal of Urology.* 2016 ; 22 (4) : 333-334.