

## UN CAS DE TROUBLE DU DEVELOPPEMENT SEXUEL OVOTESTICULAIRE

## A CASE OF OVOTESTICULAR DISORDER OF SEX DEVELOPPEMENT

ANDRIANARIMANITRA HU<sup>1</sup>, RAJAONARISON NY ONY NARINDRA LH<sup>1</sup>, RABEMANORINTSOA FH<sup>2</sup>, AHMAD A<sup>1</sup>

1 Service d'Imagerie Médicale et Radiodiagnostic, Centre Hospitalier Universitaire Joseph Ravoahangy Andrianaivalona, Antananarivo, Madagascar.

2 Service d'Imagerie Médicale et Radiodiagnostic, Centre Hospitalier Universitaire Morafeno, Toamasina, Madagascar.

Auteur correspondant: Andrianarimanitra HU, e-mail : hasina.ursele@gmail.com, téléphone : + 261 34 474 48, Lot II B 85 F Amboditsiry 101 Antananarivo, Madagascar

**Résumé :**

Le trouble de la différenciation sexuelle ovotesticulaire est une affection rare caractérisée par la présence, chez un même patient, de tissu testiculaire et ovarien, conduisant au développement des structures masculines et féminines. Nous rapportons le cas d'un adolescent de 14 ans qui présentait un trouble de différenciation sexuelle. Son sexe d'élevage était masculin mais à la puberté les caractères sexuels secondaires féminins apparaissaient. Le dosage de la testostérone était normal. L'échographie objectivait un utérus d'échostructure normale, un ovaire droit et un testicule gauche intrascrotal. Le caryotype était 46 XX. On ne notait pas de gène SRY permettant de trancher un genre féminin. Une gynécoplastie féminisante a été réalisée. L'examen anatomo-pathologique de la pièce opératoire de gonadectomie gauche confirmait sa nature testiculaire et épидидymaire.

**Mots clés :** trouble de différenciation sexuelle, ovotesticulaire, échographie, caryotype

**Summary:**

*The ovotesticular disorder of sex development is characterized by the presence of an ovarian as well as a testicular tissue in the same patient. We report the case of a 14 years old teenager who had a disorder of sexual differentiation. His rearing sex was male but at the age of puberty, female secondary sexual characteristics appeared. The dosage of testosterone was normal. Ultrasound exam revealed an uterus, a right ovary and an intrascrotal left testicle. The karyotype was 46 XX. No SRY gene was detectable allowing to determine a female gender. Feminizing gynecoplasty was performed. Histological examination of the surgical specimen from the left gonadectomy confirmed its epididymal and testicular nature.*

**Keywords:** ovotesticular disorders of sexual differentiation, ultrasound, karyotype

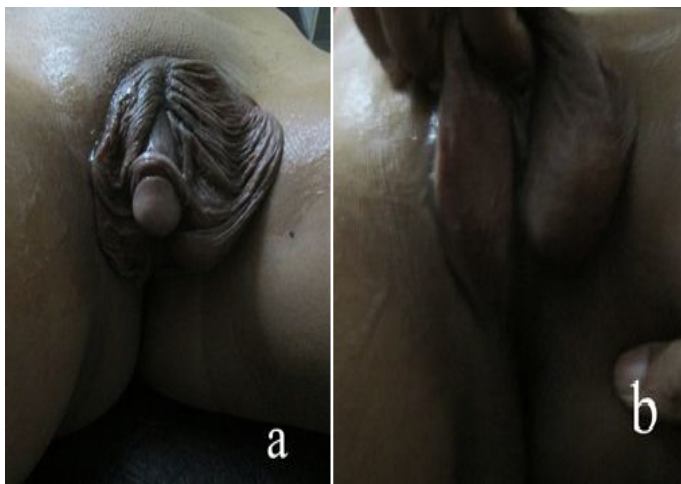**INTRODUCTION**

Le DSD ovotesticulaire (ou ovotesticular disorder of sex development), anciennement appelé hermaphrodisme vrai (1) est une cause rare de trouble de la différenciation sexuelle caractérisé par la présence chez un même patient de tissu testiculaire et ovarien (2). Or l'anomalie de différenciation sexuelle constitue une des principales causes d'anxiété des parents et peut créer des problèmes psychologiques et sociaux si elle n'est pas correctement prise en charge (3). Nous rapportons un cas de DSD ovotesticulaire afin de préciser la place de l'imagerie médicale devant cette affection.

**OBSERVATION**

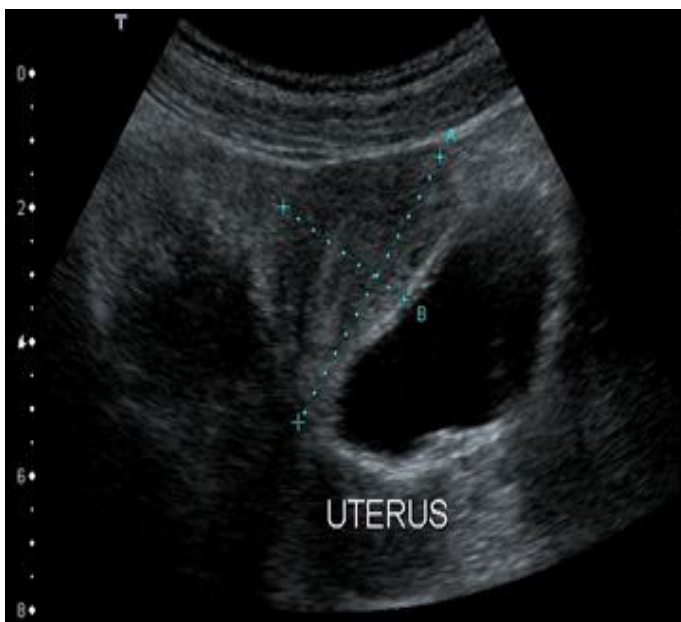
Il s'agissait d'un adolescent de 14 ans, présentant un trouble de la différenciation sexuelle, adressé pour une échographie pelvienne à la recherche des organes génitaux internes féminins. Sa mère n'a pas été suivie pendant sa grossesse et en particulier aucune échographie obstétricale n'a été réalisée. L'accouchement, par voie basse, était à domicile et assisté par une matrone. Le sexe déclaré à la naissance était masculin et c'était le sexe d'élevage.

A l'âge de 11 ans, des caractères sexuels secondaires féminins apparaissaient, le patient rapportait des manifestations hémorragiques d'allure menstruelle depuis cet âge. A l'examen clinique, on notait un morphotype féminin avec des seins développés. L'examen des organes génitaux externes montrait un micro-pénis vulviforme avec un héli-scrotum droit vide et un héli-scrotum gauche contenant une gonade [Figure 1].



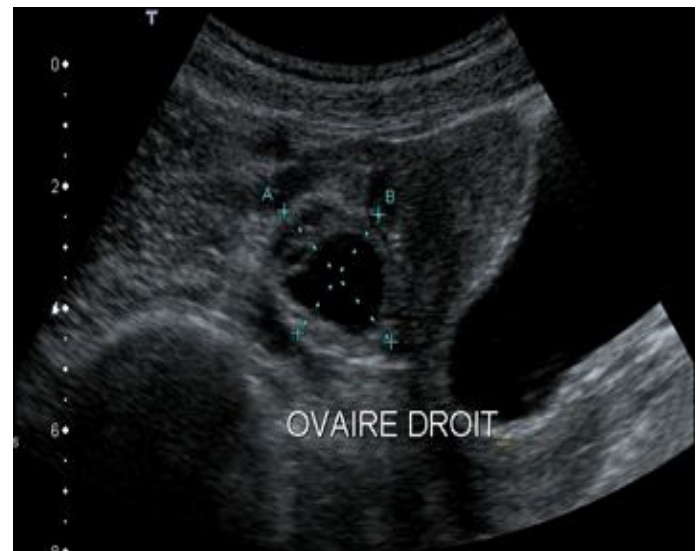**Figure 1** : Schéma montrant un micro-pénis vulviforme (a) et un hémiscrotum droit vide, un hémiscrotum gauche contenant une gonade (b).

L'échographie pelvienne a mis en évidence un utérus mesurant 50 mm de hauteur pour 30 mm d'épaisseur avec un endomètre fin et régulier et un myomètre homogène [Figure 2].



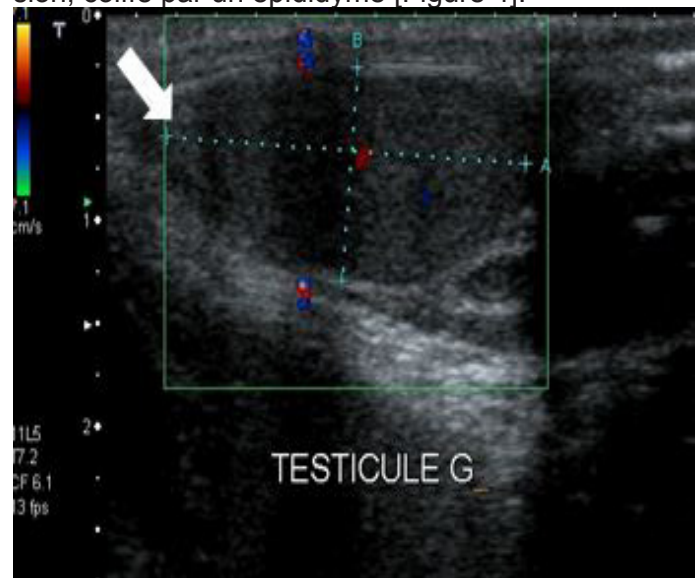
**Figure 2** : Image échographique, en coupe sagittale, montrant un utérus dans sa loge habituelle, de taille et d'échostructure normale pour son âge.

En latéro-utérine à droite, on visualisait une structure ovarienne mesurant 37 x 17 mm de dimension, contenant des follicules périphériques physiologiques et un follicule dominant [Figure 3].



**Figure 3** : Image échographique, en coupe sagittale, montrant une structure ovarienne latéro-utérine droite avec des follicules périphériques et un follicule dominant.

L'ovaire gauche n'était pas visualisé. On n'objectivait pas de formation d'échostructure prostatique. Au niveau du « scrotum », la loge testiculaire droite est vide mais à gauche, on notait la présence d'une formation tissulaire ovoïde ayant un aspect échographique de testicule mesurant 17 x 15 x 9 mm de dimension, coiffé par un épидидyme [Figure 4].



**Figure 4** : Image échographique, en coupe sagittale, au niveau de l'hémiscrotum gauche montrant une formation tissulaire ovoïde d'échostructure testiculaire coiffée par un épидидyme (flèche).

Les reins étaient en place et de morphologie habituelle. Absence de masse ni d'autre formation anormale visible au niveau des loges surrénaliennes. Les dosages de progestérone (0,9 nmol/l), inhibine B (127 pg/ml), déhydroépiandrostérone (DHEA) (17,7 nmol/l) étaient normaux. Le taux de testostérone était normal pour un garçon pubère (4,5 nmol/l). Le caryotype était 46XX. Absence de gène SRY détectable, à l'étude par hybridation fluorescente in situ

(FISH), permettant de trancher un genre féminin. Après consentement des parents et de l'enfant, une génitoplastie féminisante associant une labioplastie, une réduction clitoridienne et une gonadéctomie gauche, a été réalisée. L'examen histologique de la pièce opératoire de gonadéctomie gauche confirmait sa nature testiculaire et épидидymaire. Le diagnostic d'un DSD ovotesticulaire est retenu.

## DISCUSSION

Les anomalies de différenciation sexuelle sont des pathologies rares avec une prévalence de 0,1 à 2 % [4] et le DSD ovotesticulaire constitue 3 à 10 % de ces anomalies [2].

Les troubles de la différenciation sexuelle se caractérisent par un mélange en proportion variable de caractère sexuel masculin et féminin à l'origine d'une discordance entre le sexe proprement dit (phénotypique) et le sexe génétique (génotypique) [4]. Le DSD ovotesticulaire est une cause rare de trouble de différenciation sexuelle caractérisée par la présence chez un même patient de tissu testiculaire et ovarien, soit dans deux gonades séparées, soit dans une même gonade (ovotestis) [2] ; dans ce cas, la personne est dotée de chromosomes sexuels variables (XX, XY). Pour le 46, XX DSD, anciennement appelé « pseudohermaphrodisme féminin » [1], la personne a un caryotype féminin XX avec des ovaires normaux mais présentant des caractères phénotypiques masculins plus ou moins marqués [5] et pour le 46, XY DSD anciennement appelé « pseudohermaphrodisme masculin » [1], le sujet a des gonades et un caryotype masculin (46, XY) associés à des organes génitaux externes (OGE) ambigus.

La différenciation sexuelle résulte de plusieurs étapes, depuis l'établissement du sexe génétique ou chromosomique (XX, XY) à la fécondation, jusqu'à la réalisation du sexe phénotypique : mâle ou femelle. L'établissement du sexe gonadique est sous contrôle du gène SRY (Sex determining Region on the Y chromosome). En présence de ce dernier, une cascade d'autres gènes est activée et la gonade se différencie en testicule; tandis qu'en son absence et en présence de deux chromosomes X, la gonade se différencie en ovaire.

Toute erreur au cours de ces différentes étapes peut entraîner une discordance entre les organes génitaux internes et externes et les caractères sexuels secondaires [6]. Le diagnostic de cette anomalie de différenciation sexuelle doit être posé le plutôt possible, ceci pour éviter l'erreur d'attribution d'état civil non conforme dont la modification ultérieure peut entraîner des conséquences psychologiques et sociales aussi bien pour le patient que pour sa famille [6]. Pourtant le diagnostic est très souvent posé à l'adolescence, comme celle dans notre cas, devant les troubles de la puberté, les troubles des règles, ou

lors de certains rites (circoncision, excision) [4].

L'aspect des organes génitaux externes est variable selon le degré de tissu testiculaire présent et les gonades peuvent siéger en intra-abdominal ou au niveau inguinal ou labio-scrotal. L'aspect des organes génitaux internes est variable en fonction des gonades présentes [7].

Le dosage du taux de testostérone, d'œstrogène et de ses dérivés, de base et après stimulation, permet de confirmer la présence de tissus testiculaire et ovarien fonctionnels [7].

Le DSD ovotesticulaire est une pathologie génétiquement hétérogène. Le caryotype 46 XX (c'est-à-dire 46 chromosomes par cellule, dont deux chromosomes X) est majoritaire et c'est le cas de notre patient. Plus rarement, on trouve d'autre formule chromosomique : caryotype 46 XY (c'est-à-dire 46 chromosomes par cellule, dont un chromosome X et un chromosome Y) ou mosaïque 46 XX/46 XY (coexistence des cellules de génotype différent dans un même individu).

L'exploration paraclinique morphologique fait appel, en premier lieu, à l'échographie abdomino-pelvienne qui permet d'évaluer les organes génitaux internes, de rechercher certaines anomalies des surrénales, de préciser la localisation intra-abdominale des testicules (difficile) et de mettre en évidence la présence des gonades dans les régions inguinales [8]. Dans notre cas, elle permet de trouver un utérus, un ovaire droit et un testicule gauche intra-scrotal. L'hystérosalpingographie apporte des précisions indispensables sur la conformation des voies génitales. Une génitographie rétrograde est réalisée pour la description anatomique générale du sinus urogénital afin de repérer la localisation et l'abouchement de l'urètre et du vagin dans le sinus [8].

La coelioscopie, lorsqu'elle est réalisée, assure l'exploration anatomique de la cavité pelvienne et permet de faire la biopsie d'une gonade en vue d'une étude histologique [5].

La confirmation est obtenue par l'analyse histologique des gonades afin d'authentifier la présence de tissu testiculaire contenant des tubules séminifères ainsi que de tissu ovarien contenant des follicules [2,9].

Le soutien psychologique doit être intégré dans la prise en charge thérapeutique.

Le choix du sexe définitif doit tenir compte de l'aspect des organes génitaux et du type histologique des gonades présentes. L'ablation du tissu correspondant au sexe opposé est de règle. Tout tissu testiculaire de morphologie ou en position anormales doit être retiré, pour éviter la survenue de tumeur gonadique ultérieurement [7].

## CONCLUSION

Le DSD ovotesticulaire est une cause rare de trouble de différenciation sexuelle, nécessitant un diagnos-

tic précoce. L'échographie tient une place importante car elle sert à évoquer le diagnostic mais la confirmation reste histologique. La prise en charge doit être pluridisciplinaire.

## REFERENCES

- [1] Peter A. Lee, Christopher P. Houk, S. Faisal Ahmed and Ieuan A. Hughes. Consensus Statement on Management of Intersex Disorders. *Pediatrics*. 2006; 118 (2): 488-500.
- [2] Kalum TW, Nirmala DS, Prabha HA, Rohan WJ, Vajira HWD. A Case Series of Five Sri Lankan Patients with Ovotesticular Disorder of Sex Development. *Clin Pediatr Endocrinol* 2012; 21(4), 69-73.
- [3] Sowande OA, Adejuyigbe O. Management of ambiguous in Ile Ife, Nigeria: Challenges and outcome. *African Journal of Paediatric Surgery*. 2009; 6:14-18.
- [4] Diakité ML, Berthé JG, Timbely A, Diallo M, Maiga M, Diakité A et al. Problématique de la prise en charge des anomalies de la différenciation sexuelle dans le service d'urologie: CHU Point G. *Prog Urol*. 2013 ; 23; 66-72.
- [5] EL Amrani N, Outifa M, Nabil S, Chemry I, EL Hajoui S, Alaoui MT. A propos d'un cas de pseudohermaphrodisme féminin. *Médecine du Maghreb*. 2000; 80: 15-18.
- [6] Sidibe AT, Cisse I, Diarra AS, Bocoum IA, Dembele M, Traore HA. Les ambiguïtés sexuelles en Médecine Interne de l'Hôpital du Point G Bamako. *Mali Médical*. 2005 ; 20 : 37-39.
- [7] Querfani B, EL Mhef S, Rabii R, Joual A, Bennani S, Meziane F. Hermaphrodisme vrai à propos d'un cas. *J Maroc Urol*. 2007; 6: 24-27.
- [8] Kun Suk K, Jongwon K. Disorders of Sex Development. *Korean J Urol*. 2012 ; 53 :1-8.
- [9] Pires CR, DE Moura Poli AH, Zanforlin SM, Mattar R, Moron AF, Debs Diniz AL. True hermaphroditism: The importance of ultrasonic assessment. *Ultrasound Obstet Gynecol*. 2005; 26: 86-88.