

## CORPS ETRANGER DE L'URETRE : PRISE EN CHARGE ENDOSCOPIQUE À PROPOS D'UN CAS CLINIQUE.

### FOREIGN BODY IN THE URETHRA: ENDOSCOPIC MANAGEMENT. A CLINICAL CASE

BAH OR<sup>1</sup>, DOUKOURE M<sup>2</sup>, GUIRASSY S<sup>1</sup>, BAH I<sup>1</sup>, DIALLO AB<sup>1</sup>, CISSE D<sup>1</sup>, BARRY M II<sup>1</sup>, DIALLO A<sup>1</sup>,  
DIALLO MB<sup>1</sup>

- 1- Service d'urologie du CHU de Conakry  
2- Service de psychiatrie du CHU de Conakry

Auteur correspondant: Oumar Raphiou BAH, service d'urologie, CHU Ignace Deen, BP 2184, Conakry-Guinée. Email : raphiouuro.orb@gmail.com ; Tel: (224) 622 36 40 12.

#### Résumé :

Nous rapportons le cas d'un homme de 29 ans ayant introduit volontairement une aiguille à coudre dans son urètre. Le patient n'avait aucun symptôme urinaire. L'examen physique a mis en évidence une induration de l'urètre au niveau du périnée. La radiographie du bassin a confirmé qu'il s'agissait bien d'une aiguille à tricoter dans l'urètre bulbaire. Nous avons procédé sous anesthésie générale à une uréthroscope : l'aiguille qui a été visualisée au niveau de l'urètre bulbaire a immédiatement migré sous l'effet du courant d'eau dans la vessie, d'où elle a été extraite par voie endoscopique à l'aide d'une pince à corps étranger.

**Mots clés :** Aiguille, corps étranger, urètre, endoscopie

#### Summary:

*We report the case of a 29 years old man who intentionally introduced a sewing needle in his urethra. The patient had no urinary symptoms. Physical examination showed an induration of the urethra in the perineum. The radiograph of the pelvis confirmed that it was indeed a knitting needle in the bulbar urethra. We performed under general anesthesia at a urethroscopy: the needle that was displayed at the bulbar urethra immediately moved under the effect of water flow into the bladder, where it was extracted endoscopically using a clamp to foreign body.*

**Keywords:** Needle, foreign body, urethra, endoscopy

#### INTRODUCTION

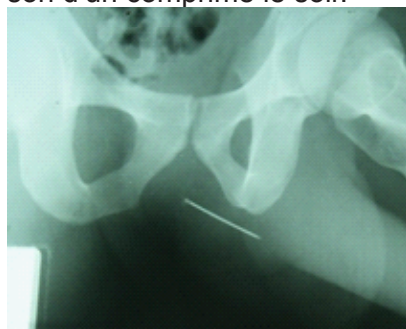
Les corps étrangers du bas appareil urinaire sont périodiquement rapportés dans la littérature [1, 2, 3]. Il existe des situations iatrogènes où les corps étrangers sont introduits lors d'un geste chirurgical à ciel ouvert ou endoscopique. En revanche, l'introduction volontaire et fortuite d'un objet métallique par le patient lui-même relève d'une situation plus rare et soulève des interrogations sur le profil psychologique de l'individu par-delà les conséquences urologiques. Il s'agit le plus souvent de malades mentaux connus ou d'individus ayant un écart de comportement qui, jusque-là n'éveillait pas de suspicion particulière. La symptomatologie est très variable, allant de l'urétror-

ragie à l'absence totale de symptomatologie clinique [2], d'où l'intérêt d'un interrogatoire bien mené. Ces situations sont rarement et insuffisamment évoquées dans les manuels d'urologie et ne font pas partie des programmes d'enseignement. Toutes ces raisons font que les praticiens ne sont pas toujours préparés à leur prise en charge adéquate en urgence. A travers une observation clinique, nous avons fait une revue de la littérature pour évoquer la personnalité des auteurs, les motifs d'introduction, le diagnostic, les complications possibles et la prise en charge.


#### OBSERVATION :

Il s'agissait d'un patient de 29 ans, marchand, célibataire sans enfant, reçu au service d'urologie du CHU Ignace Deen de Conakry le 23 avril 2012 pour notion d'introduction volontaire d'une aiguille à coudre dans l'urètre la veille. A l'admission, le patient n'avait aucun symptôme urinaire. L'interrogatoire a révélé que l'introduction de l'aiguille a été suivie d'une légère urétrorragie et de brûlure mictionnelle pendant les deux premières mictions consécutives. Objectivement, c'était un patient de biotype athlétique avec une démarche normale, une tenue propre et adaptée, un contact froid et une mimique inexpressive. Le discours était pauvre avec, parfois, des rationalismes et des troubles de la sémantique. On notait un émoussement affectif et un retrait social. L'examen physique a permis de mettre en évidence une induration de l'urètre au niveau du périnée. A l'étude de la miction, on ne notait ni dysurie, ni hématurie macroscopique. Interrogé sur les motifs de son acte, le patient a dit qu'il n'y avait aucun motif. Plus tard, il a évoqué une tentative de purger l'organisme du « mauvais sang ». La mère qui accompagnait le patient nous a expliqué que son fils était un ancien toxicomane et qu'il a été expulsé des Etats Unis il ya 3 ans. Depuis, il mène une vie solitaire, ne s'occupant que de son commerce dont les comptes sont exacts. La radiographie du bassin a confirmé qu'il s'agissait bien d'une aiguille à tricoter dans l'urètre bulbaire. Le patient a été admis en urgence au bloc. Nous avons procédé sous anes-

thésie générale à une uréthrocystoscopie: l'aiguille qui a été visualisée au niveau de l'urètre bulbaire a immédiatement migré sous l'effet du courant d'eau dans la vessie, d'où elle a été extraite par voie endoscopique à l'aide d'une pince à corps étranger. La consultation psychiatrique a conclu à une schizophrénie simple. Il a été mis sous Olanzapine 5mg à raison d'un comprimé le soir.



**Figure 1** : Radiographie du bassin - aiguille dans l'urètre



**Figure 2** : aiguille après extraction endoscopique

## DISCUSSION :

Les corps étrangers introduits volontairement par les patients dans l'urètre sont très variés : il peut s'agir d'objets métalliques (aiguille, épingle, fil de fer, trombones, pièce de monnaie), en verre (thermomètre, fragment de miroir), en bois (crayon, coton-tige), en plastique (tubes) ou en nylon (fil de pêche). En effet, Kripina K et coll. [3] ont rapporté un cas d'introduction d'un câble électrique dans la vessie à travers l'urètre par un homme de 47 ans. Kochakam et coll. [2] ont quant à eux rapporté 78 cas d'auto-insertion transurétrale d'objets divers tels que des cotons-tiges, des tampons et des boîtiers de stylo par des femmes ayant un âge moyen de 38 ans.

Il s'agit le plus souvent d'adultes, mais des cas d'introduction d'objets métalliques ou en plastique par des adolescents ou des enfants ont été rapportés [4]. Sur le plan mental, il peut s'agir de malades connus [5] ou d'individus mentalement sains sous l'effet de drogues [1, 6] ou non [7]. Dans certains cas, l'introduction de corps étranger peut être révélatrice d'une affection mentale [8]. Chez notre patient, l'introduction de l'aiguille dans l'urètre n'avait pas de motif défini et s'inscrit dans le cadre des conduites d'automutilation des schizophrénies. Dans certains

cas, l'insertion de corps étrangers dans l'urètre se fait dans un contexte sexuel : à des fins de masturbation ou par curiosité sexuelle [1, 9, 10]. Des cas d'auto-insertion de corps étrangers dans l'urètre par des prisonniers désespérés, dans le but d'obtenir un transfert dans un établissement de soins, ont été rapportés [7].

Le corps étranger même vulnérant peut rester strictement dans les voies urinaires [4, 11, 12], ou perforer l'urètre ou la vessie et se retrouver partiellement ou totalement dans les tissus péri-urétraux ou péri-vésicaux [6, 13]. Dans ce dernier cas, le péritoine et les intestins peuvent être lésés. Si dans les voies urinaires, les corps étrangers peuvent rester plus ou moins longtemps tolérés, ceux qui pénètrent dans les tissus péri-urétraux ou péri-vésicaux entraînent rapidement une inflammation avec un risque septique [6].

Le diagnostic des corps étrangers du bas appareil urinaire est facilité par l'interrogatoire lorsque le niveau intellectuel et l'état mental du patient lui permettent d'expliquer sa forfaiture. Durant les premières heures, la symptomatologie est évocatrice : douleur urétrale, périnéale ou pelvienne, urétrorragie, hématurie, urgenturie, dysurie ou rétention d'urine [2, 3, 4, 9, 11, 14]. L'examen physique permet de mettre en évidence une douleur à la palpation et/ou une induration de l'urètre en regard du corps étranger lorsque celui-ci siège au niveau de l'urètre antérieur. La radiographie sans préparation du bassin permet de confirmer la présence de corps étranger lorsqu'il est radio-opaque [3, 4, 10]. L'échographie peut être d'un apport précieux surtout lorsque le corps étranger, même radio-transparent, est situé dans la vessie [4, 10]. L'examen clé reste l'uréthrocystoscopie qui peut mettre en évidence le corps étranger, pour vue qu'il soit encore dans l'urètre ou la vessie. La tomodensitométrie est la méthode de choix pour déterminer la taille, la forme, l'emplacement et l'orientation des corps étrangers qui ont migré dans les tissus environnants [15]. L'IRM est proscrite en cas de corps métallique.

Pour les cas vus tardivement, la symptomatologie est moins évocatrice : les signes infectieux du bas et/ou du haut appareil urinaire (pelvialgie, lombalgie, fièvre ...) sont au premier plan : en effet, Hwang CE et coll. [6] ont rapporté un cas de nécrose septique du pénis chez un patient qui a introduit dans son urètre un fragment de miroir de 2 cm de longueur. Navarro Gil J et coll [5] ont rapporté un cas d'abcès scrotal dû à de multiples corps étrangers dans l'urètre bulbaire. Dans ce contexte, le diagnostic est plus difficile, les calcifications et les calculs formés sur les corps étrangers déforment ces derniers et compliquent leur reconnaissance sur les images radiographiques. La constatation d'une dysurie chez un sujet jeune conduit à la réalisation d'une cysto-urétrographie rétrograde et mictionnelle qui peut mettre en évidence une lacune correspondant au corps étranger de l'urètre ou

de la vessie [1]. L'urographie intraveineuse n'est indiquée qu'en cas de retentissement sur le haut appareil urinaire.

Le pronostic des corps étrangers du bas appareil urinaire dépend du délai de prise en charge. En effet, lorsque les corps étrangers sont retirés tôt, la guérison se fait sans séquelles, même en cas de plaie urétrale ou vésicale. En revanche, lorsque le diagnostic est tardif, les séquelles urinaires et/ou sexuelles peuvent être importantes [1, 5, 6].

L'extraction des corps étrangers du bas appareil urinaire relève de plus en plus de l'endoscopie avec l'aide de pinces de préhension [4, 6, 7, 16, 17]. Dans certains cas on peut repousser le corps étranger de l'urètre dans la vessie, d'où il est plus facile de l'extraire [18]. Le recours à la chirurgie à ciel ouvert (cystotomie le plus souvent) est réservé aux corps étrangers trop gros ou trop longs, à ceux ayant migré dans les tissus environnants ou après échec de la tentative d'extraction endoscopique [3, 7]. Même dans ces cas, de nouvelles techniques permettent d'élargir les indications de l'endoscopie en utilisant soit une anse de résecteur [9] ou le laser pour une fragmentation préalable, soit un lithotripteur pour les corps calcifiés. En effet Wyatt J et coll. [12] ont rapporté un cas de fragmentation et d'extraction d'un grand corps étranger intravésical à l'aide du laser Holmium YAG. La laparoscopie constitue une autre alternative à la chirurgie ouverte en permettant de fragmenter les volumineux corps [19] ou de délier les nœuds des longs corps filiformes. Après la prise en charge urologique, la prise en charge psychiatrique doit être entamée ou renforcée pour éviter d'autres gestes d'automutilation [20] qui peuvent survenir avant même la sortie du patient de l'hôpital.

## CONCLUSION :

Les corps étrangers du bas appareil urinaire sont très variés, les auteurs sont souvent des malades mentaux connus ou révélés au décours de l'auto-insertion de corps étrangers. Des cas d'insertion de corps étrangers sous l'effet de drogues ou dans un contexte sexuel ne sont pas rares. Le diagnostic repose sur les aveux des patients, l'imagerie médicale et l'endoscopie. La prise en charge chirurgicale est de plus en plus endoscopique. La prise en charge psychiatrique concomitante permet d'éviter au patient d'éventuels gestes d'automutilation qui engageraient la responsabilité de l'urologue.

## RÉFÉRENCES

- [1] Z. Dahami, F. Barjani, O. Saghir, M. Gabsi, M. Boukhari, A. Lakmichi et coll. Corps étrangers de la vessie et de l'urètre: circonstances de découverte et prise en charge chez 5 patients. *J MarocUrol* 2007; 7: 19-23.
- [2] Kochakarn W, Pummanagura W. Foreign bodies in the female urinary bladder: 20-year experience in Ramathibodi Hospital. *Asian J Surg* 2008; 31(3): 130-3.
- [3] Krpina K, Sotosek S, Oguić R, Marčić A, Valencić M, Fuckar Z. An unusual case of acute urinary retention. *ActaClinCroat* 2010; 49(2): 177-9.
- [4] Benz MR, Stehr M, Kammer B, Glöckner-Pagel J, Höfele J, Eife R et coll. Foreign body in the bladder mimicking nephritis. *PediatrNephrol*2007; 22 (3): 467-70.
- [5] Navarro Gil J, Regojo Zapata O, Elizalde Benito A, Sánchez Salabardo JM, TimónGarcía A, Ramírez-Fabián Met coll. Intraurethral foreign bodies. *Arch Esp Urol*2004; 57 (6): 650-2.
- [6] Hwang EC, Kim JS, Jung SI, Im CM, Yun BH, Kwon DD et coll. Delayed diagnosis of an intraurethral foreign body causing urosepsis and penile necrosis. *Korean J Urol* 2010 Feb; 51 (2): 149-51.
- [7] Mastromichalis M, Sackman D, Tycast JF, Chehval MJ. Urethral foreign body insertion for secondary gain in the incarcerated population. *Can J Urol* 2011 Oct;18 (5): 5916-7.
- [8] Chouaib Ali, Cabanis Patrick, Billebaud Thierry. Corps étranger de l'urètre et dépression mélancolique, les implications diagnostiques aux urgences - à propos d'un cas clinique. *The Pan African Medical Journal*.2011; 9: 14.
- [9] Sato Y, Nishimatsu H, Kimura S, Yamamoto S, Mori C, Takahashi S et coll. Fragmentation and transurethral removal in saline of an intravesical foreign body: a case report. *Hinyokika Kyo* 2010 Sep;56 (9): 509-12.
- [10] Boscolo-Berto R, Iafrate M, Viel G. Forensic implications in self-insertion of urethral foreign bodies. *Can J Urol* 2010 Feb; 17 (1): 5026-7.
- [11] Brison D, Lamba S, Jafary A, Bhalla R, Baker SR. Case report: urinary retention secondary to a foreign body in the male urethra. *Emerg Radiol*2006 Sep; 13 (3): 143-5.
- [12] Wyatt J, Hammontree LN. Use of Holmium:YAG laser to facilitate removal of intravesical foreign bodies. *J Endourol* 2006 Sep; 20 (9): 672-4.
- [13] Passaro G, Cappa E, D'Addressi A, Sacco E, Bassi PF. Foreign bodies in urinary bladder: a clinical case. *Urologia* 2011 Oct-Dec; 78 (4): 310-3.
- [14] Alam S, Das Choudhary MK, Islam K. Leech in urinary bladder causing hematuria. *J PediatrUrol* 2008 Feb; 4 (1): 70-3.
- [15] Okumura A, Tsuritani S, Yamauchi H, Fuse H. A case of a foreign body (sheath dilator) in the urethra and bladder. *Hinyokika Kyo* 2011 Dec ;57 (12): 701-3.
- [16] Cho BS, Park KS, Kang MH, Han GS, Lee SY, Cha SH, Kim SJ. Unilateral hydronephrosis and hydroureter by foreign body in urinary bladder: a case report. *J Korean Med Sci* 2012 Jun; 27 (6): 704-6.
- [17] Lune SJ, Kim DH, JH Chung, Jo JK, Fils YW,

Choi HY et coll. Inhabituels corps étrangers dans la vessie et l'urètre dus à l'auto-érotisme. *IntNeurourol J.* oct. 2010; 14 (3): 186-9.

[18] Sukkarieh T, Smaldone M, Shah B. Multiple foreign bodies in the anterior and posterior urethra. *Int-Braz J Urol* 2004 May-Jun; 30 (3): 219-20.

[19] Ko YH, Kang SG, Kang SH, Park HS, Lee JG, Kim JJ et coll. Removal of long, complex foreign bodies from bladder using single laparoscopic port under pneumovesicum. *J LaparoendoscAdvSurg Tech A* 2010 Sep; 20 (7): 639-42.

[20] S. Barta, T. Culya, A.-C. Pizzoferrato, F. Thibault, N. Girault, E. Chartier-Kastler et coll. Nécrose complète de la verge et des testicules par strangulation dans un contexte psychotique. *Prog Urol*, 2008, 18, 7, 483-485.