

EPISPADIAS FEMININ ISOLE AVEC INCONTINENCE URINAIRE TOTALE CORRIGEE PAR RAPPROCHEMENT PUBIEN SEUL : A PROPOS D'UN CAS AU BURUNDI

ISOLATED FEMALE EPISPADIAS WITH TOTAL URINARY INCONTINENCE CORRECTED BY PUBIAN RECONCILIATION ONLY: ABOUT A CASE IN BURUNDI

: BERTHÉ HJG, CISSÉ D, DIALLO MS, KASSOGUÉ A, DIARRA A, COULIBALY MT, SAKUBU C, MAGONYAGI Y

Auteur correspondant : Dr BERTHE Honoré J-G Tel : 00223-66783938/Email : berthonore@hotmail.com

RESUME :

L'épispadias isolé chez la femme est une malformation très rare et souvent non diagnostiquée dans les formes mineures. Nous présentons dans cette observation, le premier cas décrit d'épispadias chez une fille au Burundi dans ses aspects diagnostique et thérapeutiques. La découverte et la prise en charge ont été faites lors d'une mission de traitement de fistules urogénitales obstétricales. Les résultats immédiats du traitement chirurgical ont été jugés globalement satisfaisants sans complication notée.

Mots clés : Epispadias féminin, Incontinence urinaire, Rapprochement pubien

SUMMARY:

The isolated female pispadias is a very rare malformation and often undiagnosed in minor forms. We present in this observation, the first described case of epispadias in a girl in Burundi in its diagnostic and therapeutic aspects. The discovery and management were made during a mission to treat obstetric urogenital fistulas. the immediate results of surgical treatment were found to be generally satisfactory with no noted complication.

Keywords: Female epispadias, Urinary incontinence, Pubic approximation

INTRODUCTION

L'épispadias isolé chez la femme est une malformation très rare et souvent non diagnostiquée dans les formes mineures. Le premier cas en a été décrit par Alphonse Morpain en 1855 (1). Son incidence est de 1/500000 naissances (2). Cette anomalie urétrale souvent décrite comme une expression à minima de l'exstrophie vésicale (3–5) survient en général comme cette dernière dans un contexte polymalformatif. Les malformations presque constamment associées sont la disjonction pubienne (entraînant un mont de Venus plat avec une peau glabre) et la bifidité clitoridienne. Ailleurs, on peut décrire une hypoplasie des petites lèvres et un urètre spatulé (5). Un reflux véso-urétral primitif a été décrit dans certains cas (3). Plusieurs classifications ont été proposées. Selon Muecke et Marshall (1968), on distingue trois types (1):

- **Type 1** : épispadias vestibulaire. C'est la forme partielle, seule la partie distale de l'urètre antérieure est absente. Le clitoris n'est pas toujours bifide. L'incontinence urinaire est en général absente et si elle existe elle est seulement d'effort.
- **Type 2** : épispadias sous-symphysaire. C'est la forme complète, l'urètre antérieur semble absent avec un orifice béant. Les lèvres sont ouvertes en avant avec un clitoris bifide. La patiente est totalement incontinente.
- **Type 3** : épispadias retrosymphysaire. C'est la forme sévère. C'est une variante d'exstrophie avec prolapsus de la vessie à travers la fente urétrale.

Dans le type 1, la malformation est souvent sous diagnostiquée en raison de l'absence ou de la légèreté des troubles urinaires ainsi que des malformations génitales tandis que dans les deux autres formes, l'incontinence urinaire permanente et les difformités génitales conduisent en général à un diagnostic dès les premiers mois de vie.

Nous rapportons dans ce travail, le premier cas décrit d'épispadias chez une fille au Burundi dans ses aspects diagnostiques et thérapeutiques. La découverte et la prise en charge ont été faites lors d'une mission de traitement de fistules urogénitales obstétricales.

OBSERVATION

Une fille de 5 ans a été reçue en consultation lors d'une campagne de dépistage de fistule urogénitale à Gitega (Burundi, Afrique de l'Est). Le principal motif était une incontinence urinaire permanente évoluant depuis la naissance. Aucune notion de traumatisme n'était à noter. Elle est le dernier enfant d'une fratrie de 10 comprenant 2 garçons et 8 filles. On ne note pas de cas de trouble similaire dans la fratrie mais l'aînée directe de la patiente (le 9ème enfant) a présenté à la naissance une imperforation anale. Aucune notion de consanguinité n'était retrouvée chez les parents.

L'examen clinique a retrouvé une fuite d'urines incontrôlée exclusivement à travers le méat urétral. Par ailleurs, une disjonction pubienne a été notée. La vulve présentait une malformation avec absence de commissure labiale antérieure. Le corps du clitoris

présentait une séparation en deux branches distinctes de part et d'autre de la ligne médiane. (Photo 1)

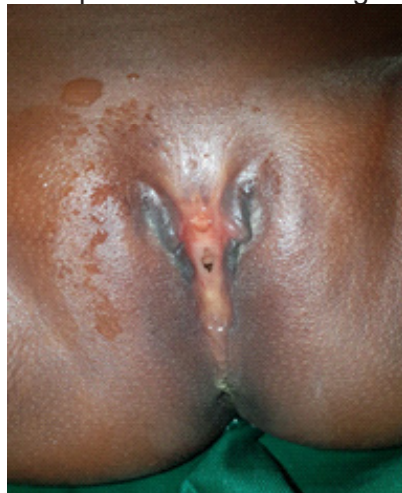

Photo 1 : Clitoris bifide, absence de commissure labiale antérieure avec fuite d'urines par le méat épispade.

La tomodynamométrie réalisée a confirmé l'absence de symphyse pubienne avec un diastasis estimé à 3 cm, un syndrome de jonction pyélourétéral droit mineur et un double système pyélique gauche (figure 2).

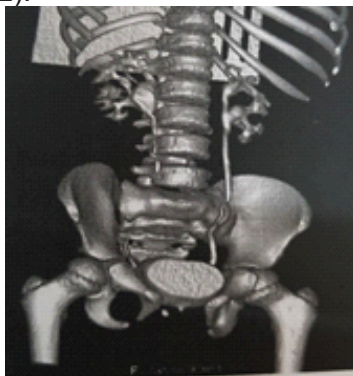


Photo 2 : Image tomodynamométrique montrant le diastasis pubien, l'anomalie de la jonction pyélourétérale droite et le double système pyélique gauche.

Le diagnostic d'un épispadias féminin de type 2 selon la classification décrite par Muecke et Marshall a été retenu. Le consentement éclairé des parents pour la réalisation d'une chirurgie de rapprochement symphysaire a été obtenu.

L'intervention a été réalisée sous anesthésie générale. L'abord a consisté en une incision transversale de 4 cm en regard des os pubiens qui ont été exposés. Une pince de Davier tenue par un aide a servi à maintenir les deux os rapprochés pendant que nous réalisons 6 points de Prolène 2 passant dans les cartilages. La plastie du mont de Vénus n'a pas été réalisée pendant ce temps opératoire (Photos 3).

La patiente a été maintenue en alitement pendant 3 semaines. Les suites opératoires ont été simples. L'ablation de la sonde a été réalisée à J-1 postopératoire. La continence était complète (de jour et de nuit) avec des mictions régulières et satisfaisantes.

La bifidité clitoridienne ainsi que l'absence de commissure labiale antérieure n'étaient plus perceptible spontanément sauf avec un écartement des Lèvres (Photo 3).

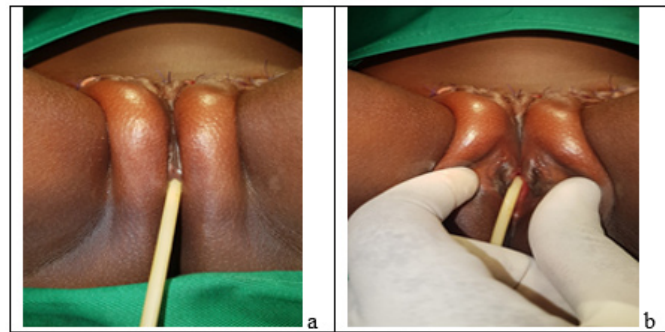


Photo 3 : Aspect de la vulve en fin d'intervention. a : sans écartement des grandes lèvres. b: avec écartement des grandes lèvres.

DISCUSSION

L'épispadias isolé est une malformation très rare surtout chez la fille. Il est plus fréquent chez le garçon avec un sex ratio qui varierai entre 3/1 et 5/1 (6). Très peu de cas ont été décrits chez la fille en Afrique. Aucun cas à ce jour n'en a encore été décrit au Mali et à la limite de nos recherches bibliographiques nous n'avons pas retrouvé de cas décrit en Afrique subsaharienne. Cette rareté semble se confirmer dans l'étude multicentrique de Reutter et al (7). En effet cette étude qui a porté sur le complexe exstrophie-épispadias dans les deux sexes avec une cohorte nord-américaine (2001-2005, n=167) et une cohorte européenne (2003-2008, n=274) a retrouvé 4 africains-américains dans la première cohorte et 5 africains (2 algériens et 3 nigériens) dans la seconde. Dans la même étude, les cas d'épispadias isolés étaient de 21 (13 hommes Vs 8 femmes) dans la série nord-américaine et de 22 dans la série européenne (14 hommes Vs 8 femmes). Notre observation représente le premier cas authentifié au Burundi.

Les facteurs de risque les plus probablement associés à cette malformation seraient la race caucasienne, l'ordre avancé dans la fratrie, l'âge avancé des parents ainsi que la procréation médicalement assistée (8). La supplémentation en acide folique pendant la grossesse semble être un facteur de protection (7). La patiente décrite dans notre observation présente la particularité d'être la dernière d'une fratrie nombreuse (10 enfants) et aussi de succéder directement à une fille née avec une malformation anorectale.

Cliniquement, l'incontinence urinaire et les malformations caractéristiques des organes génitaux externes (absence de commissure labiale antérieure, bifidité clitoridienne) associées à une disjonction pubienne (absence de mont de Vénus) sont en général les signes révélateurs pouvant conduire facilement à un diagnostic précoce. Ces signes peuvent être absents dans les formes mineures avec à la limite une incon-

tinance d'effort (1,8) conduisant à des cas diagnostiqués tardivement ou simplement non diagnostiqués. Un reflux vésicourétéral primitif est assez souvent décrit comme associé au syndrome polymalformatif en raison d'un trajet court de l'uretère intramural qui s'implante latéralement. Ce phénomène serait présent dans 30 à 75 % des cas d'épispadias isolés (4,8). Il n'a pas été observé dans le cas de notre patiente.

Un diastasis pubien important est constant dans le complexe exstrophie-épispadias. Les recherches anatomiques de cette zone sont restées très longtemps superficielles jusqu'à ces deux dernières décennies malgré son importance dans la physiopathologie des troubles de la statique pelvienne. Il est finalement établi que le diastasis pubien physiologique est inférieur à 10 mm indépendamment de l'âge et le sexe (9,10). Chez notre patiente, ce diastasis a été évalué comme trois fois supérieure à cette norme (3 cm).

Les techniques chirurgicales dans la réparation de l'épispadias isolé chez la femme sont multiples et variées. Le traitement à un but autant fonctionnel (continence, reflux vésicoréanal éventuel) qu'esthétique (reconstitution de l'anatomie de la vulve et du mont du pubis) (2–4,11). La correction du diastasis symphysaire, à l'origine de la modification des arcs tendineux du fascia pelvien et des releveurs de l'anus (12) est une étape importante dans l'atteinte de ces objectifs. Elle permet d'une part de rétablir la statique pelvienne dont les troubles expliquent en partie l'incontinence urinaire et d'autre part d'améliorer l'aspect de la vulve en minimisant l'absence de commissure labiale antérieure et la perception de la bifidité du clitoris. Cette correction seule a permis d'obtenir une continence parfaite (de nuit comme de jour) chez notre patiente et d'améliorer nettement l'esthétique vulvaire.

Les résultats immédiats après chirurgie de l'épispadias chez la fille sont globalement satisfaisant. La continence de jour est retrouvée dans 75 à 87 % des cas selon les techniques et les équipes (2,3,13). Quand la vessie est de bonne compliance et capacité, une uréthro-cervicoplastie périnéale pourra suffire en général. A l'inverse, une double approche périnéale et pelvienne selon Kelly avec une mobilisation totale des tissus mous peut s'avérer nécessaire à l'obtention d'un bon résultat fonctionnel (14).

Par contre, la littérature est peu fournie sur les résultats à long terme du traitement. Ceux-ci sont globalement acceptables en termes d'impact de l'incontinence sur la qualité de vie, la sexualité et la qualité de vie globale (15,16).

CONCLUSION

L'épispadias chez la fille est une malformation rare mais aussi certainement sous diagnostiquée dans

notre contexte comme ailleurs. Le rapprochement symphysaire en dehors de toute plastie du col vésical et de l'urètre peut permettre de retrouver une continence complète et une améliorer l'esthétique vulvaire dans certains cas.

REFERENCE

1. Muecke EC, Marshall VF. Subsymphyseal epispadias in the female patient. *J Urol.* 1968;99(5):622–628.
2. Alyami F, Fernandez N, Lee L, Metcalfe P, Lorenzo A, Pippi Salle J. Long-term follow-up after traditional versus modified perineal approach in the management of female epispadias. *J Pediatr Urol.* oct 2017;13(5):497.e1-497.e5.
3. Cheikhelard A, Aigrain Y, Lottmann H, Lortat-Jacob S. Female Epispadias Management: Perineal Urethrocervicoplasty Versus Classical Young-Dees Procedure. *J Urol.* oct 2009;182(4):1807-12.
4. M Audouin, P Sèbe. Urètre normal et pathologique de la femme 2014.pdf.
5. Apicella A, Marzuillo P, Marotta R, La Manna A. Female Epispadias. *J Pediatr.* 2015;167(5):1164.
6. Wein, Kavoussi, Novick, Partin, Peters. *Campbell-Walsh Urology.* 9th éd. Vol. 1. Philadelphia: Saunders Elsevier; 2007. 3547–8 p.
7. Heiko Reutter, Simeon A. Boyadjiev, Lisa Gambhir, Anne-Karoline Ebert, Wolfgang H. Rösch. Phenotype Severity in the Bladder Exstrophy-Epispadias Complex: Analysis of Genetic and Nongenetic Contributing Factors in 441 Families from North America and Europe.
8. Tantibhedhyangkul J, Copland SD, Haqq AM, Pricce TM. A case of female epispadias. *Fertil Steril.* nov 2008;90(5):2017.e1-2017.e3.
9. T Jarlaud, JJ Railhac, N Sans, F De Paulis. Symphyse pubienne normale et pathologique.pdf.
10. McAlister DM, Webb HR, Wheeler PD, Shinault KA, Teague DC, Fish JR, et al. Pubic symphyseal width in pediatric patients. *J Pediatr Orthop.* 2005;25(6):725–727.
11. Richard W. Grady, Michael E. Mitchell. Management of epispadias. *Urol Clin N Am.* 2002;29:349-60.
12. Yiou R, Costa P, Haab F, Delmas V. Anatomie fonctionnelle du plancher pelvien. *Prog En Urol.* déc 2009;19(13):916-25.
13. Mouriquand PDE, Bujan T, Feyaerts A, Jandric M, Timsit M, Mollard P, et al. Long-term results of bladder neck reconstruction for incontinence in children with classical bladder exstrophy or incontinent epispadias. *BJU Int.* 2003;92(9):997–1002.
14. Leclair M-D, Faraj S, Villemagne T, Carrouget J, Arnaud A, Heloury Y. Primary female epispadias: Perineal approach or Kelly repair? *J Pediatr Urol.* 2018;14(1):33–39.
15. Amesty MV, Chocarro G, Lobato R, Monsalve S, Martinez-Urrutia MJ, Lopez-Pereira PC, et al. Quality of life in female epispadias. *Eur J Pediatr Surg.* 2016;26(03):277–281.
16. Yadav SS, Agarwal N, Kumar S, Tomar V, Vyas N, Teli R, et al. Single-stage female epispadias repair by combined infrasymphyseal bladder neck plication and urethro-genitoplasty: a novel technique. *Urology.* 2017;100:240–245.