

## DÉRIVATIONS URINAIRES APRÈS CYSTECTOMIE POUR TUMEURS DE VESSIE INFILTRANTES (À PROPOS DE 21 CAS)

### URINARY DIVERSIONS AFTER CYSTECTOMY FOR INVASIVE BLADDER TUMORS (ABOUT 21 CASES).

<sup>1</sup> MT TRAORE, <sup>2</sup> L NIANG, <sup>2</sup> M JALOH, <sup>2</sup> M NDOW, <sup>2</sup> I LABOU, <sup>2</sup> SM GUEYE

1: Hôpital Régional de Ouahigouya/ Burkina Faso

2: Service d'Urologie de l'Hôpital général du grand Yoff/ Dakar-Sénégal

Auteur correspondant: TRAORE Mamadou Tiéoulé, Urologue à l'Hôpital Régional de Ouahigouya/ Burkina Faso, Téléphone: 0022670733885/0022678036215, BP 36 Ouahigouya/ Burkina Faso, Email: t\_mamadou@yahoo.fr et t.mamadou.t@gmail.com

#### Résumé :

**Introduction** : La cystectomie totale est le traitement de référence des tumeurs infiltrantes de vessie. Après exérèse de la vessie, les urines sont soit dérivées vers la peau, soit en interne en créant un remplacement orthotopique ou neo-vessie.

**Méthodologie** : Nous rapportons une étude rétrospective sur la période de juin 2008 à juin 2014, au sein du service d'urologie à l'hôpital général de grand Yoff, concernant 21 patients, chez qui le diagnostic de tumeur infiltrante de la vessie a été posé avec l'indication d'une cystectomie totale.

**Résultats** : L'âge moyen a été de 52 ans avec un sex ratio de 3. Les professions à risque de tumeur de vessie ont représenté 23,80% dans notre série. Dans 76,20% des cas, il s'est agi d'une cystoprostectomie totale avec curage ganglionnaire et dans 23,80% d'une pelvectomie antérieure. Les dérivations urinaires de type Briker ont été réalisées chez 57,14% des patients. Dans les autres cas, il s'est agi d'une entérocystoplastie en Z dans 28,57% des cas, d'une entérocystoplastie en W dans 9,52% des cas et d'une poche de Mainz 2 dans 4,71% des cas. Les suites opératoires immédiates ont été simples dans tous les cas.

**Discussion** : L'urétérostomie (simple ou Briker) a été la dérivation la plus fréquemment réalisée. La confection d'une néovessie a été envisagée lorsque les conditions locales et l'état clinique du patient le permettaient.

**Conclusion** : Un suivi post opératoire rigoureux des patients est le garant d'une survie prolongée en raison des multiples complications auxquelles ces derniers sont exposés.

**Mots clés** : Tumeurs infiltrantes de vessie - Dérivations urinaires – Complications

#### Summary:

**Introduction** : Radical cystectomy is the standard treatment for invasive bladder tumors. After resection of the bladder, urine is diverted to the skin, either internally or by creating an orthopedic neobladder replacement. Although the latter remains more accepted limited indication paving the way to opportunities that remain the most common.

**Methods** : We report a retrospective study of 7 years, from June 2008 until June 2014, in the urology department at the General Hospital Grand Yoff, about 21 patients in whom the diagnosis of invasive bladder tumor was made with an indication of a total cystectomy.

**Results**: The mean age was 52 years with a sex ratio of 3. Occupations at risk for bladder cancer accounted for 23.80% in our series. In 76.20% of cases, it came with a total cystoprostatectomy with lymphadenectomy and 23.80% of a total pelvectomy. Urinary diversions Briker type were performed in 57.14% of patients. In other cases, he acted enterocystoplasty Z in 28.57% of cases, enterocystoplasty W in 9.52% of cases and a pocket Mainz 2 4.71% cases. The immediate postoperative course was uneventful in all cases

**Discussion**: Ureterostomy (single or Briker) was the most frequently performed bypass. The making of a neobladder was considered when local conditions and the clinical condition of the patient permitted.

**Conclusion** : A rigorous post-operative follow-up of patients with urinary diversion is the guarantor of prolonged due to multiple complications survival which they are exposed.

**Keywords**: Urinary diversions - complications – follow-up.

## INTRODUCTION

La cystectomie totale est le traitement de référence des tumeurs infiltrantes de vessie non métastatiques [1, 2,3]. Après exérèse de la vessie, les urines sont soit dérivées vers la peau, soit en interne en créant un remplacement orthopédique ou néo-vessie. Cette dérivation paraît la mieux acceptée car la plus physiologique tout en conservant une image corporelle intacte [4]. Elle est considérée comme systématique chez tout patient devant avoir une cystectomie en absence de toute situation contre- indiquant sa réalisation [5,6].

Nous présentons dans cette étude une expérience à travers une série de 21 patients colligés au sein du service d'urologie de l'Hôpital Général du grand Yoff. Les caractéristiques sociodémographiques des patients, les types de dérivations urinaires réalisées ainsi que les principales complications précoces et tardives rencontrées sont passés en revues.

## I. PATIENTS ET METHODE

L'étude s'est déroulée dans le service d'urologie-andrologie de l'Hôpital Général du Grand Yoff (HOG-GY) de Dakar. Il s'est agi d'une étude rétrospective à visée descriptive portant sur les dossiers des patients ayant eu une cystectomie totale pour tumeur infiltrante de vessie sur la période du 1er juillet 2007 au 30 juin 2014. L'évaluation préopératoire était clinique, biologique, radiologique. Ont été exclus tous les dossiers incomplets ou inexploitable. Au total 21 dossiers ont été retenus et traités.

## II. RESULTATS

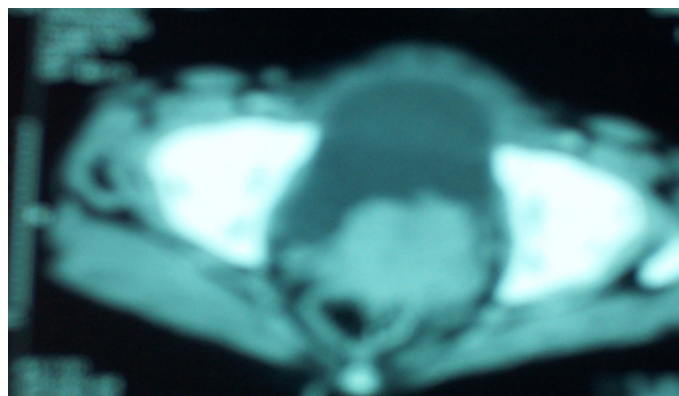
L'âge moyen de nos patients a été de 52 ans avec des extrêmes de 32 et 70 ans et le sex ratio de 3. Les professions à risque telles que l'agriculture, la menuiserie, la teinture ont été retrouvées dans 23,80 % des cas.

L'hématurie seule a été le motif de consultation dans 52,4% des cas ; elle a été associée à d'autres signes dans 38,3%. Les autres motifs de consultations ont été la masse hypogastrique douloureuse dans 4,8% des cas, l'association pollakiurie-dysurie et hématurie dans 24% des cas.

La durée moyenne d'évolution de la maladie depuis les premiers signes a été de 7 mois. Des antécédents de bilharzioses urinaires confirmés et d'hématurie terminale et de notion de baignades en eau douce, ont été retrouvés dans 28,57% des cas. L'état général était bon dans 67% des cas ; une anémie modérée dans 71,43%, une anémie grave dans 23,81% des cas. Une masse pelvienne a été retrouvée dans 52,38%. La palpation des aires ganglionnaires n'a pas retrouvé d'adénopathies.

L'échographie a objectivé une formation tissulai-

re intra vésicale et conclu à une tumeur de vessie dans tous les cas. Le haut appareil était atteint dans 28,57% des cas à type d'urétéro-hydronephrose. La tomодensitométrie réalisée chez tous les patients a permis de retrouver un épaississement pariétal vésical dans 85,71% des cas. Elle permet de retrouver une urétéro-hydronephrose dans 23,80% des cas et aucune métastase à distance. La photo 1 représente l'image scannographique d'une tumeur infiltrante de vessie.



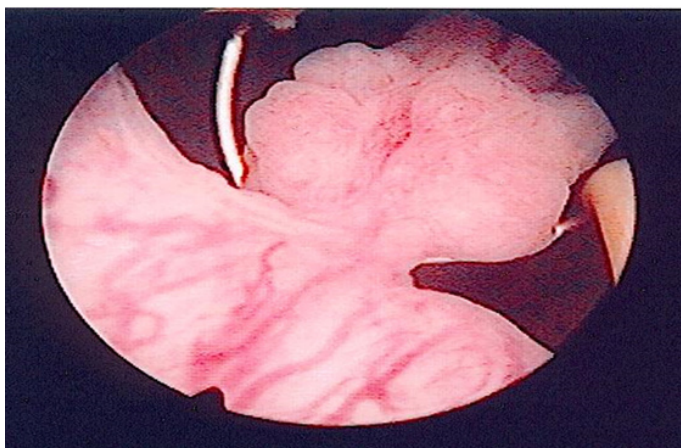
**Photo 1 /IFRU-SF:** Aspect TDM d'une tumeur infiltrante de vessie

Les tableaux I précise le siège tumoral à la cystoscopie.

**Tableau I :** Siège tumoral dans notre série

Siège tumoral	Effectifs	Pourcentage
Trigone	3	14,28
Totalité vessie	2	9,50
Dôme	3	14,28
Antérieur	2	9,50
Antérolatéral et postérieur	1	4,76
Antérolatéral gauche	1	4,76
Latérale droite	2	9,50
Latérale gauche	1	4,76
latérocervicale	1	4,76
Tumeur multifocale	2	9,50
Total	21	100

Parmi les aspects cystoscopiques, les bourgeonnant et saignant au contact ont représenté 62% suivi par les tumeurs ulcérées 9,5%, les tumeurs multifocales 9,5%, les tumeurs en chou-fleur 9,5% et les tumeurs framboisées 9,5%. La résection trans-urétrale de la vessie avec examen anatomopathologique été réalisée chez tous les patients a permis de poser le diagnostic de tumeur infiltrante de vessie. La photo 2 montre une tumeur bourgeonnante en cours de résection.

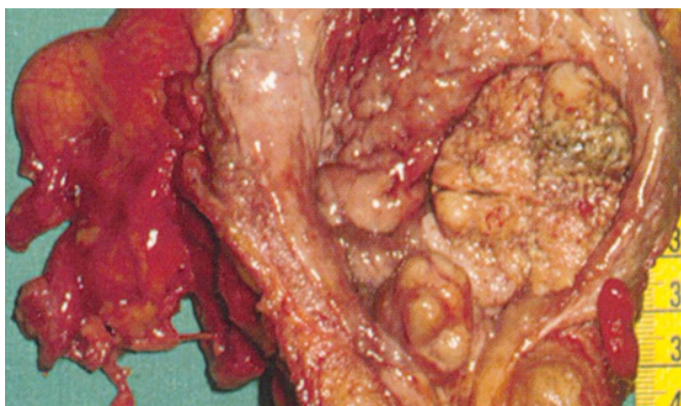


**Photo 2/IFRU-SF:** Tumeur bourgeonnante en cours de résection

## LE TRAITEMENT CHIRURGICAL

Les patients classés ASA 2 représentaient 67% tandis que 33% des patients étaient classés ASA 1. Le besoin moyen en nombre de poche de culot globulaires était de trois (3)

Le délai moyen de prise en charge a été de trois mois et tous les patients ont bénéficié d'une préparation préopératoire. Le traitement chirurgical a consisté à une cysto-prostatectomie totale avec curage ganglionnaire dans 76,19% des cas et une pelvectomie antérieure avec curage ganglionnaire dans 23,80% des cas suivi de dérivations urinaires.



**Photo 3/IFRU-SF:** Pièce de cystoprostatectomie totale

Les différents types de dérivation urinaires sont répertoriés dans le tableau II:

**Tableau II:** Les différents types de dérivations urinaires

Types de dérivations urinaires	Effectif	pourcentage
Bricker	12	57,14
Entérocystoplastie en Z	6	28,57
Entérocystoplastie en W	2	9,52
Poche de Mainz 2	1	4,76
Total		100

La durée moyenne de l'intervention a été de huit heures. Le traitement en post opératoire a consisté à des soins de nursing accompagnés d'une bi-antibioprophylaxie systématique associée à une prophylaxie thromboembolique et des antalgiques. Les suites opératoires ont été simples dans 71,42% des cas tandis que dans 28,57% des cas, on a noté des suites opératoires compliquées.

Les différentes complications sont répertoriées comme suit dans le tableau III.

**Tableau III :** Complications post opératoires

Complications post opératoires	Effectifs	pourcentages
Iléus paralytique	1	16,7
Grosse bourse	1	16,7
fistules	2	33,3
Suppuration pariétales	1	16,7
Anémies	1	16,7
Total	6	100

La durée moyenne de séjour a été de trente (30) jours et 90% des patients sont sortis sur un mode normal tandis que nous avons noté deux cas de décès. Parmi les résultats anatomopathologiques, le carcinome urothélial infiltrant a représenté 81% dans notre série contre 19% pour le carcinome épidermoïde infiltrant. Des séances de rééducation fonctionnelles ont été systématiquement instaurées chez tous les patients. La durée moyenne de suivi post opératoire a été de dix-huit mois tandis que la durée moyenne de vie après sortie de l'hôpital a été de quatorze (14) mois avec des extrêmes de un(1) mois et soixante (60) mois. Une sténose urétéro-néo-vésicale a été diagnostiquée chez un patient et seize cas d'infection urinaire et un cas d'altération de la fonction rénale. Quant aux résultats fonctionnels, la continence diurne a été signalée chez 80 % des patients ayant eu une entérocystoplastie. La continence nocturne a été signalée chez 50% des patients ayant eu une entérocystoplastie. Une insuffisance érectile chez 60% des hommes, aucun cas de rétention d'urine signalée et aucun cas d'incontinence invalidante. Au cours du suivi post opératoire nous avons noté huit (8) cas de décès (28,57%) et aucun cas de récurrence tumorale diagnostiquée au cours du suivi.

## DISCUSSION

La cystectomie totale avait une médiocre réputation du fait de son caractère mutilant, et indiscutablement parce que d'une part, elle était grevée d'une mortalité très élevée d'environ 50% en 1950 et d'autre part, elle impliquait inévitablement la nécessité d'une dérivation urinaire externe (port d'une poche externe) et la perte définitive des érections chez l'homme. Les progrès de l'anesthésie réanimation, de la technique



chirurgicale ainsi que l'introduction du concept du remplacement vésical orthotopique ont ramené en 20 ans sa mortalité de 20% à 2% et considérablement réduit sa morbidité en la rendant plus acceptable par les patients [7,8]. Dans la plupart des séries récentes, la mortalité de la cystectomie se situe entre 1 à 4% [7,8]. Dans notre série, la cystectomie totale n'a été responsable d'aucun cas de mortalité post-opératoire immédiate mais on note 28,57% de complications précoces. En général, on estime qu'elle est responsable de 25 à 35% de complications post-opératoires [8,9]. Certaines complications sont inhérentes à la cystectomie, d'autres au remplacement et d'autres enfin au terrain. A la lumière des résultats rapportés dans la littérature, la période post-entérocystoplastie reste grevée d'une morbidité non négligeable dominée essentiellement par l'infection. En effet la cystectomie totale avec remplacement est une chirurgie dite "contaminée" ou le risque infectieux est au moins égale à 20%. Ce risque est favorisé par la contamination du tube digestif, le défaut d'hémostase et l'infection nosocomiale [10]. Les péritonites postopératoires sont graves. Studer note dans une série de 100 patients, 3 cas de péritonites postopératoires (3%) responsables de deux décès [3]. Le choc septique est généralement dû à des entérobactéries de type E Coli, les anaérobies sont souvent présents au niveau de la plaie opératoire. Les suppurations pariétales entraînent une prolongation du séjour hospitalier ; leur gravité réelle est le risque de survenue d'une septicémie dont l'issue finale peut être mortelle. Dans la littérature, leur fréquence est très variable d'une série à l'autre 12% pour Freiha [10], 2 à 7% selon Canion [7], et 4,76% dans notre série.

La cysto-prostatectomie est responsable d'une perte de l'éjaculation ; quant au maintien de la libido, il dépend de l'âge du patient, de son état général lié à la maladie causale et de son activité sexuelle avant la cystectomie. Plusieurs séries récentes se sont intéressées à ce problème car la fonction sexuelle fait partie intégrante du confort post-opératoire du malade. Eggner [8] estime que la cysto-prostatectomie respectant les nerfs érecteurs conserve la potency sexuelle dans 40 à 50 % des cas. De nombreuses séries rapportées dans la littérature confirment que le taux d'impuissance après cystectomie totale conservant les bandelettes latéro-prostatiques est directement fonction de l'âge des patients et que cette technique ne semble pas pénaliser les résultats carcinologiques [7,11]. Little [12] estime que le risque d'impuissance post-opératoire ne doit pas influencer le choix entre un traitement chirurgical radical et un traitement conservateur, car la radiothérapie elle aussi est responsable d'une diminution de la puissance sexuelle dans 30% des cas et dans plus de 50% après association de radio-chimiothérapie, mais d'une façon plus progressive et donc moins apparente [12]. Dans notre série nous constatons que deux

de nos patients ont gardé une activité sexuelle satisfaisante. Pour notre part, nous estimons que les techniques de cystoprostatectomie conservant les bandelettes latéro-prostatiques ne doivent en aucun cas comporter des modifications de l'exérèse, pénalisant les résultats carcinologiques. De ce fait, elles sont difficiles à appliquer pour les tumeurs vésicales localement avancées. De plus dans notre contexte de travail, l'examen extemporané n'étant pas possible ; la conservation des bandelettes se fera au risque des marges d'exérèses positives. Cependant, Studer [3] recommande la pratique de cette technique chaque fois que c'est possible au moins du côté controlatéral à la tumeur.

La cystectomie totale permet un excellent contrôle local des tumeurs infiltrantes confinées à la vessie (plus de 90% à 5 ans et 88% à 10 ans) [13]. Cependant la survenue des récurrences pelviennes n'est pas une éventualité rare en particulier en présence d'un stade avancé pT3-pT4e/ou de métastases ganglionnaires (10 à 30%) [8,9]. L'incidence des récurrences pelviennes après cystectomie est en général estimée dans la littérature entre 5 à 30% et elle est directement corrélée au stade tumoral et à l'envahissement ganglionnaire [9]. Malgré l'arsenal thérapeutique disponible actuellement (chirurgie, chimio-radiothérapie) le pronostic après récurrence demeure très sombre avec une survie à 5 ans ne dépassant pas 5% [14]. La découverte d'une hydronéphrose en post-opératoire à distance d'un remplacement vésical doit conduire à un bilan étiologique précis afin d'orienter le diagnostic entre récurrence tumorale et sténose anastomotique pure. Parmi les facteurs orientant vers une récurrence sont le haut grade tumoral, le carcinome in situ sur la pièce opératoire, le caractère multifocal, l'atteinte prostatique, la survenue d'une récurrence urétrale ou encore l'existence de tranches de sections urétérales envahies.

L'incidence des récurrences urétérales, est estimée dans la littérature entre 3,5 et 15 % [9]. L'étude systématique anatomopathologiques des uretères terminaux sur les pièces de cystectomie est recommandée, et une surveillance étroite par UIV annuelle et cytologie semestrielle pendant 5 ans chez les patients à risque, en raison du pronostic sombre de ces récurrences (survie à 5 ans de moins de 5%).

Depuis la fin des années 1980, la vessie iléale dé-tubulée est largement utilisée avec des résultats satisfaisants rapportés par la plupart des équipes, montrant une mortalité ne dépassant pas 3%, un taux acceptable de complications précoces et tardifs, avec une bonne continence et une excellente protection du haut appareil urinaire. Sur le plan de continence, le remplacement vésical chez la femme, présente des résultats équivalents à ceux rencontrés chez l'homme avec une bonne continence diurne (83% selon Arai [15] et nocturne (75 à 86%). Cependant, plusieurs auteurs estiment que l'hyper conti-

nence constitue une issue critique à long terme pour les patientes ayant bénéficié d'une plastie vésicale (20 à 30%) [16, 17, 18].

Dans notre série, un patient, ayant bénéficié d'une neovessie type Hautmann, a développé secondairement une sténose urétérale (12,5%) sur anastomose directe, pour laquelle il a bénéficié d'une chirurgie à ciel ouvert comportant la résection de la sténose et la réimplantation urétéro-neovésicale avec une bonne évolution. En effet, Studer [19] rapporte 3 % de sténose urétérale en utilisant la réimplantation directe séparée des deux uretères selon la technique de Nesbit.

Plusieurs séries dans la littérature rapportent la survenue de complications métaboliques quel que soit le mode de dérivation urinaire pratiqué. Ainsi, Fujisawa rapporte un taux de malabsorption en vitamine B12 de 13,6% parmi ses 22 patients ayant bénéficié d'un remplacement vésical [20]. Aucun de nos patients n'a développé une anémie mégaloblastique, ni de signes neurologiques évocateurs d'un déficit en vitamine B12. Hautmann [21] suggère que l'utilisation de moins de 60cm de l'iléon à plus de 20 cm de la valve iléo-caecale, met à l'abri de ces complications.

## CONCLUSION

L'urétérostomie simple ou Briker représente la dérivation la plus fréquemment réalisée vu que le stade clinique au moment du diagnostic est souvent avancé chez nos patients. La confection d'une neo-vessie est le traitement de référence, il est envisagé lorsque les conditions locales et l'état du patient le permettent. Elle n'est cependant pas exempte de complications. C'est au prix d'un bon choix des malades, du type de dérivation, un suivi postopératoire minutieux qu'on peut acquérir des bons résultats fonctionnels à long terme.

## REFERENCES BIBLIOGRAPHIQUES

- 1) Hautmann E., De Petriconi R, Gottfried H W , Kleinschmidt K, Mattes R, Paiss T. The ileal neobladder: complications and functional results in 363 patients after 11 years of follow-up. J urol 1999; 161:422-7.
- 2) Leuret T, Herve JM, Yonneau L, Barre P, Lugagne PM, Butreau M, et Al. Study of survival after cystectomy for bladder cancer. Report of 504 cases. Prog Urol 2000; 10:553-60.
- 3) Studer UE, Turner WH. The ileal orthotopic bladder. Urology 1995; 45:185-9.
- 4) Mansson A, Caruso A, Capovilla E, Colleen S, Bassi P, Pagno F, et Al. Quality of life after radical cystectomy and orthotopic bladder substitution: a comparison between italian and swedish men. BJU Int 2000; 85:26-31.
- 5) Gschwend JE. Bladder substitution. CURR OPIN UROL 2003; 13: 477-82.
- 6) Leuret T. Remplacement vesical et cancer de la vessie. Prog Urol 2009, 10:1016.
- 7) Zerbib M., Bouchot O : surveillance post-therapeutique des tumeurs infiltrantes DE la vessie. rapport DU congrès afu 2002. prog. urol (2002), 12, N°5, 1135-1136.
- 8) Canion R, Seigne J. Surgical management of bladder carcinoma. Cancer control 2002; 9; (4): 284-292.
- 9) Thuroff J.W. Radical cystectomy (oral communication). Eur Assoc Urol annual meeting EAU 2002 BIRMINGHAM.
- 10) Rosario DJ, Becker M, Anderson JB. The changing pattern of mortality and morbidity from radical cystectomy. BJU Int 2000;85(4):427—30.
- 11) Schoenberg M.P; Walsh P.C; Breazeale D.R; Marshall F.F; Mostwin J.L; Brendler C.B. Local recurrence and survival following nerve sparing radical cystoprostatectomie for bladder cancer: 10 year followup. J urol 1996; 155: 490-494.
- 12) Rivera N, Wajzman Z. Bladder sparing treatment of invasive bladder cancer. Cancer control 2000; 7: 340-346.
- 13) Highlights from South Central Action of the American Urological Association 1999.CANCUN. MEXICO. New strategies for bladder cancer and prostate cancer. Review in Urology 1999; 1, 4: 193-199.
- 14) Racioppi M, Addressi A.D, Fanasca A, Mingrome G, Capristo E, Benedetti G, Alcini A, Alcini E. Acid-base and electrolyte balance in urinary intestinal orthotopic ileocecal neobladder compared with ileal neobladder. Urology 1999; 54: 629-635.
- 15) ARAI Y. Radical cystoprostatectomy urethrectomy with preservation of sexual function. Inter J urol 1995; 2: 249-251.
- 16) Hugonnet C L, Danuser H, Thalmann G N, Studer U E. Résultats urodynamiques et cliniques à long terme chez 70 patients ayant une néovessie iléale de substitution combinée à un mécanisme anti reflux ou un segment tubulaire afférent. Prog Urol 1997 ; 7 : 960-966.
- 17) Sahui A, Robert M, Delbos O, Legouffe E, Guiter J, Navratil H. Pronostic des tumeurs infiltrantes de vessie de stade T3b traités par chimiothérapie adjuvante. Prog Urol 1998 ; 8 : 1007-1011.
- 18) Fujisawa M, Gotoh A, Miyazaki S, Nakamura I, Hara I, Okada H, Arakawa S, Kamidono S. Sigmoid neobladder in women after radical cystectomy. J Urol 2000; 163, 5: 1505-1509.
- 19) Studer U.E; Zingg E. J. Ileal orthotopic bladder substitutes: what have learned from 12 years' experience with 200 patients Urol Clin North Am 1997; 24, 4: 781-793.
- 20) Fujisawa M, Gotoh A, Nakamura I, Hara I, Okada H, Yamana N, Arakawa S, Kamidono S. Long-term assessement of serum vitamin B12 concentrations in patients with various type of orthotopic intestinal neobladder. Urology 2000; 56, 2: 236-240.
- 21) Hautmann R.E. Wich patient with transitional cell carcinoma of the bladder or prostatic urethra are candidates for an orthotopic neobladder. Cur urol Report 2000, 1: 173-179.