ASPECTS DIAGNOSTIQUES ET MODALITÉS THÉRAPEUTIQUES DE LA TORSION DU CORDON SPERMATIQUE À HÔPITAL PRINCIPAL DE DAKAR

DIAGNOSTIC ASPECTS AND THERAPEUTIC MODALITIES OF TESTICULAR TORSION AT PRINCIPAL HOSPITAL OF DAKAR

H. K. KIKALULU[1,2], T.S. FAYE[1], M. DEMBÉLÉ[1], M.M. MBODJ[3], S.I. GUESSOD[1], N. SENE[1], M. RANDRIANTSALAMA[1], A. SENE[1], R. KANE[1], A. NDIAYE[1].

1. Hôpital militaire Principal de Dakar, Sénégal
2. Centre Médical du centre-ville, Lubumbashi, République Démocratique du Congo
3. Hôpital General Idrissa Pouye, Dakar, Sénégal

Auteur Correspondant : hamidoukikalulu@gmail.com , Téléphone : +221781972052 / +243973688244

Résumé :

Objectifs : Étudier les aspects épidémiologiques, diagnostiques et thérapeutiques des cas de torsion du cordon spermatique (TCS) pris en charge au service des urgences de l'hôpital Principal de Dakar (HPD)
Patients et méthodes : Étude rétrospective de 01 janvier 2018 au 31 décembre 2023 sur tous les cas de suspicion de TCS reçus aux urgences de l'hôpital Principal de Dakar.
Résultats : La TCS était confirmée chez tous les patients après scrototomie exploratrice. L'âge moyen des patients était de 21 ans (avec des extrêmes de 12 et de 44 ans) et la moitié de patients étaient âgés de moins de 20 ans. Le délai moyen entre le début de la symptomatologie douloureuse et l'arrivée aux urgences était de 60 heures (avec des extrêmes de 1 et de 949 heures), 17 patients ont été reçus après la sixième heure et 9 patients ont été référés d'une structure périphérique. La tuméfaction de l'hémibourse et l'ascension testiculaire étaient les signes physiques dominants. Treize patients avaient réalisé une échographie doppler des bourses avec 7 cas de nécrose testiculaire diagnostiqués. Le nombre moyen de tours de spire était de 1,8 tours (extrême de 1 et 3 tours). Dix patients avaient un testicule nécrosé et avaient subi une orchidectomie. L'orchidopexie controlatérale était réalisée dans le même temps opératoire chez 30 patients. Les suites opératoires étaient simples chez tous les patients avec une durée moyenne d'hospitalisation de 2 jours.
Conclusion : la torsion du cordon spermatique est une véritable urgence dont le pronostic dépend de la rapidité de sa prise en charge chirurgicale.

Mots clés : Torsion du cordon spermatique, Orchidectomie, Orchidopexie, Urgence chirurgicale

Summary:

Objectives: *To study the epidemiologic, diagnostic and therapeutic features of torsion of the spermatic cord treated in the emergency department of the Hôpital Principal de Dakar.*
Patients and methods: *A retrospective study was conducted from January 2018 to December 2023 on all patients who presented in emergency with suspicion of testicular torsion.*
Results: *Testicular torsion was confirmed in all patients after scrotal exploration. The average age of patients was 21 years (ranging from 12 to 44 years), and half of the patients were under 20 years of age. The average time between the onset of painful symptoms and arrival at the emergency department was 60 hours (with extremes of 1 and 949 hours). Seventeen patients were admitted after the sixth hour, and nine patients were referred from a peripheral health facility. Hemi-scrotal tumefaction and ascended testicle were the main clinical findings. Thirteen patients underwent Doppler ultrasound of the scrotum, with 7 cases of testicular necrosis diagnosed. The average number of turns per coil was 1.8 turns (range of 1 to 3 turns). Ten patients had a necrotic testicle and underwent orchiectomy. Contralateral orchidopexy was performed during the same operation in 30 patients. Post-operative recovery was straightforward for all patients, with an average hospital stay of 2 days.*
Conclusion: *the testicular torsion is a genuine emergency, the prognosis of which depends on the speed of surgical treatment.*

Key words: *Torsion of spermatic cord, Orchidectomy, Orchidopexy, Surgical emergency.*

INTRODUCTION

La torsion du cordon spermatique (TCS) est une urgence chirurgicale redoutable avec une incidence estimée à 4cas pour 100 000 hommes de moins de 25 ans [1]. Elle met en jeu le pronostic fonctionnel du testicule homolatéral et peut compromettre la fertilité ultérieure [2]. La TCS qui est une rotation du testicule autour de l'axe de son cordon réalise des lésions d'ischémie testiculaire par striction des vaisseaux du cordon.

Environ 65% des cas surviennent à la puberté concomitamment à l'augmentation rapide du volume testiculaire. Dix pour cent des torsions surviennent chez l'adulte deplusde30ans, dont certaines chez le sujet âgé. L'autre pic de fréquence se situe dans la première année de vie et il est de 10% des cas, à cet âge, la torsion peut être bilatérale [1,3].

La prise en charge de la TCS doit être précoce avant la sixième heure, car au-delà de cette durée s'installent des lésions histologiques qui peuvent compromettre les fonctions endocrines et exocrines du testicule mais aussi pour éviter l'évolution inéluctable vers la nécrose testiculaire [3,4]. Le traitement de la TCS est une urgence chirurgicale et le seul doute diagnostique impose la réalisation d'une scrototomie exploratrice. Avant l'anesthésie, le patient doit être prévenu du risque d'orchidectomie et d'hypofertilité ultérieure et obtenir l'autorisation parentale d'opérer pour le patient mineur.

En Afrique, il existe peu de données sur la TCS. Au Cameroun, elle représente 11,34 % des maladies scrotales aiguës chez les enfants [5]. Au Sénégal Sarr [6] et Diallo [7] avaient rapporté respectivement 52% et 16,37 % d'orchidectomies.

L'objectif de ce travail était d'étudier les aspects épidémiologiques, diagnostiques et les modalités thérapeutiques des cas de torsion du cordon spermatique à l'hôpital Principal de Dakar.

PATIENTS ET MÉTHODE

Il s'agissait d'une étude rétrospective du 01 janvier 2018 au 31 décembre 2023 réalisée au service des urgences de l'hôpital Principal de Dakar (HPD). Le diagnostic a été essentiellement clinique. L'âge de survenue, le délai de consultation, les signes fonctionnels et physiques ont été pris en compte. Le diagnostic de TCS était évoqué devant une grosse bourse aiguë douloureuse associée au signe de gouverneur (testicule ascensionné, horizontalisé et rétracté à l'anneau inguinal) ou à une manœuvre de Prehn négative (la surélévation de la bourse n'entraînant pas la sédation de la douleur).

Tous les patients reçus en urgence pour suspicion de TCS avaient subi une scrototomie exploratrice. Le diagnostic de torsion était confirmé devant la présence de tours de spire (figure 1) et celui de nécrose testiculaire devant un testicule noirâtre ou chocolaté (figure 2). Toutefois, le testicule était jugé viable lorsqu'il avait conservé sa coloration normale ou lorsqu'il l'avait reprise après détorsion par des manœuvres de recoloration qui consistaient à envelopper le testicule dans un champ imbibé de sérum salé tiède favorisant la vasodilatation [6]. En cas restauration vasculaire incomplète, une infiltration du cordon avec de la Xylocaïne 2 % ou de sérum physiologique tiède permettait de favoriser davantage la dilatation des vaisseaux spermatiques [3]. L'orchidopexie bilatérale était réalisée lorsque le testicule était viable par contre une orchidectomie était réalisée en l'absence de recoloration du testicule. Les données recueillies ont été analysées avec Microsoft Excel 2021. Les paramètres épidémiologiques évalués étaient : l'âge, la prévalence et l'incidence des TCS dans notre hôpital. Les paramètres diagnostiques évalués concernaient : les motifs et les délais de consultation, les antécédents des patients, les données de l'examen physique. Les données de l'exploration chirurgicale et les gestes opératoires réalisés ont été rapportés.

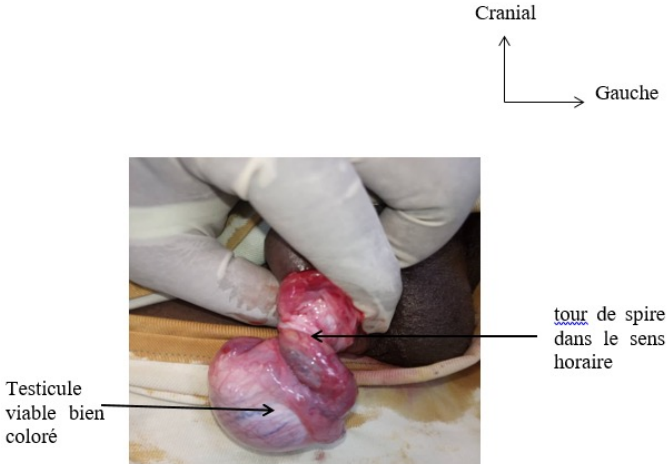

Figure 1 : Torsion du cordon spermatique avec 1 tour de spire à H3 (image hôpital principal de Dakar)

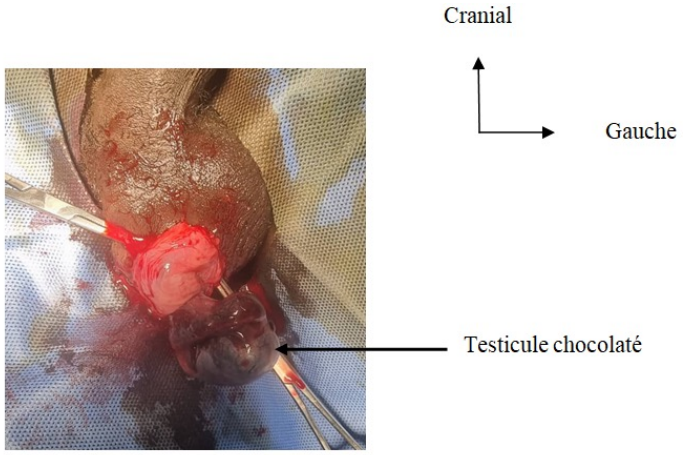

Figure 2 : Torsion du cordon spermatique droit avec testicule nécrosé à H32 ((image hôpital principal de Dakar).

RÉSULTATS :

Sur un total de 2901 interventions chirurgicales dans notre service, 32 l'ont été pour suspicion de TCS, soit une prévalence de 1,1% et une incidence moyenne de 5,33 patients par année.
L'âge moyen était de 21 ans (avec des extrêmes de12 à 44 ans) et la moitié de patients étaient âgés de moins de 20 ans (figure 3).

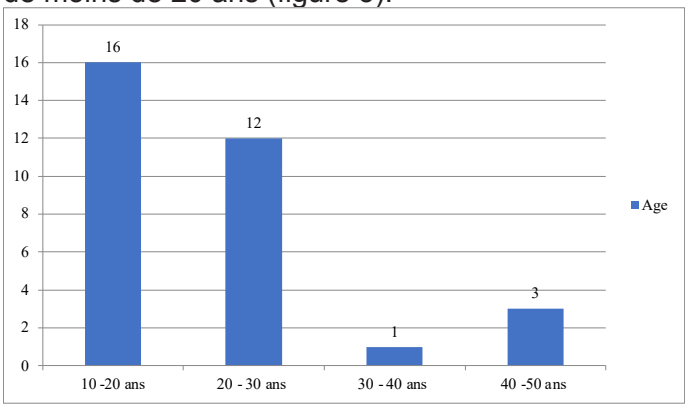

Figure 3 : Répartition des patients par tranches d'âge (N= 32)

Le délai moyen entre le début de la symptomatologie douloureuse et l'arrivée aux urgences était de 60 heures (extrêmes de 1 et de 949 heures), 15 patients (46,9 %) ont été reçus avant la sixième heure (figure 4) et 9 patients (28,1 %) ont été référés d'une structure sanitaire périphérique.
Deux patients avaient des antécédents d'orchidopexie gauche et d'orchidectomie gauche chez un autre patient. La douleur scrotale unilatérale était le principal motif de consultations chez tous les patients. Le signe du Gouverneur était présent chez 22 patients. La torsion siégeait à droite dans 87,5 % des patients (n= 28).Treize patients avaient réalisé une échographie doppler des bourses. L'échographie était évocatrice de TCS chez 12 patients avec 7 cas de nécrose testiculaire (tableau 1).

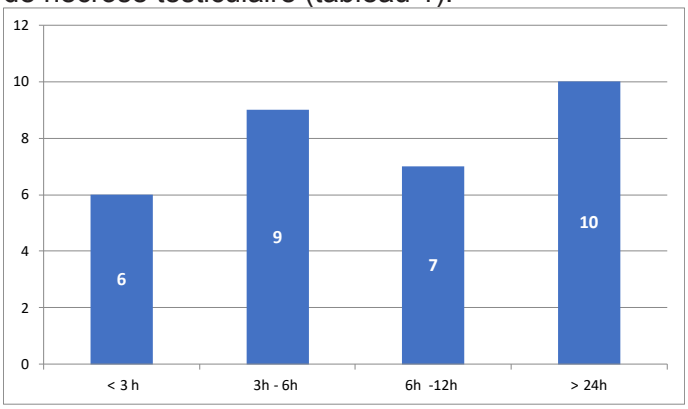

Figure 4 : Répartition des patients selon le délai de consultation (N= 32)

Tous les patients avaient subi une scrototomie exploratrice qui avait confirmé le diagnostic de TCS avec un tour de spire chez 10 patients, 2 tours de spires chez 18 patients et 3 tours de spires chez 4 patients soit une moyenne de 1,8 tours. La scrototomie avait permis d'objectiver 16 testicules viables d'emblée, 10 testicules nécrosés (figure 5), et 6 testicules viables après des manœuvres de recoloration (VARM).
Tous les patients ayant un testicule nécrosé avaient subi une orchidectomie, l'orchidopexie du testicule controlatéral était réalisée dans le même temps chez 8 patients et différée chez 2 patients. L'orchidopexie controlatérale était réalisée dans le même temps opératoire chez tous les patients dont le testicule était viable.

Tableau I : Comparaison entre résultats de l'échographie et de la scrototomie exploratrice

Échographie	Scrototomie (aspect du testicule)	Valeur prédictive
Dévascularisation du testicule gauche+ épanchement homolatéral	Nécrosé	Vrai-positif
TCS droit + spire très serrée	Viable bien colorée	Vrai-positif
TCS gauche hétérogène et avasculaire	Cyanosé, VARM	Vrai-positif
TCS droit avec dévascularisation.	Nécrosé	Vrai-positif
TCS droit + foyers de nécrose testiculaire	Nécrosé	Vrai-positif
TCS droit + dévascularisation complète	Nécrosé	Vrai-positif
TCS droit avec souffrance testiculaire	Cyanosé, VARM	Vrai-positif
TCS gauche sans signes de nécrose testiculaire	Viable bien colorée	Vrai-positif
TCS droit avec nécrose testiculaire	Nécrosé	Vrai-positif
Ischémie testiculaire droite sur TCS	Nécrosé	Vrai-positif
Nécrose testiculaire droite sur TCS double	Nécrosé	Vrai-positif
TCS non vascularisé au Doppler et sans foyers de nécrose testiculaire	Cyanosé, VARM	Vrai-positif
Aspect normal de testicule sans TCS, hydrocèle de faible abondance	Viable bien colorée (1 spire)	Faux-négatif

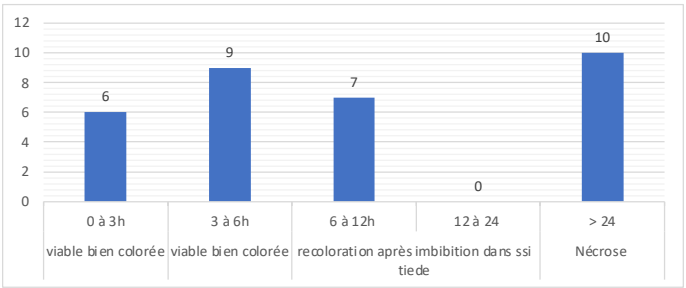

Figure 5 :Viabilité du Testicule et délai de consultation (N= 32)

La durée moyenne de l'hospitalisation était de deux jours. Les suites opératoires immédiates ont été satisfaisantes. L'analyse histologique de toutes les pièces d'orchidectomie ont été en faveur d'un infarcissement hémorragique compatible avec une torsion du cordon spermatique négligée. Au bout de deux mois, tous les patients ayant présenté une TCS avaient été revus pour un examen de contrôle, un cas d'hypotrophie testiculaire droite avait été objectivé devant un testicule VAMR reçu dans un délai de consultation supérieur à 10 heures.
Le tableau II résume les résultats détaillés ci-dessus.

Tableau II : Récapitulation des différents résultats

Nombre de patients (n = 32)	Échographie (n =13)	Scrototomie (n =32)	Torsion du cordon spermatique (n =32)					Nombre de patients revus (n =32)
Venu de lui-même (n = 23)	TCS (n =12) Testicule normale (n=1)	TCS (n =32)	Délai moyen (heures) 60	Tours de spire moyen 1,8	Âge moyen (ans) 21	État du testicule	Geste Orchidectomie (n=10)	Hypotrophie testiculaire (n = 1)
Centre de santé (n = 8)						Viable : 15	Orchidopexie controlatérale : (n =32)	
Clinique privée (n=1)						VAMR : 7	Même temps : 30	
						Nécrose :10	Différée : 2	

DISCUSSION :

La torsion du cordon spermatique est l'une des urgences chirurgicales les plus fréquentes chez l'adolescent [8-10] et peut survenir à tout âge de la vie [11,12]. Elle n'est pas exceptionnelle chez l'adulte [6, 13]. Cependant, son incidence est estimée à 4 cas pour 100 000 hommes de moins de 25 ans [1] avec deux pics de fréquence les plus élevés, la première année de vie et la période pubertaire [12,14]. La moitié de patients étaient âgés de moins de 20 ans. Toutefois, il existe un biais de sélection lié au fait que l'essentiel des enfants qui viennent consulter en urgence, pour une grosse bourse aiguë douloureuse sont pris en charge au service de chirurgie pédiatrique.
Les anomalies du système de fixation du testicule (absence de gubernaculum testis ou de mesorchium et /ou le défaut d'accolement de la vaginale aux enveloppes) ou la disproportion entre le volume du testicule et ses systèmes de fixation (cordon spermatique très long) sont les mécanismes qui expliquent la survenue de la TCS dans 90 %. Par ailleurs la pathogénie de la TCS chez l'adulte n'est pas claire ment élucidée [2,3]. Toutefois, certains paramètres météorologiques (froid, l'humidité) seraient de facteurs de risque des TCS, d'où leur survenue préférentiellement au cours des mois froids [3,15].
Le délai moyen entre le début de la symptomatologie douloureuse et l'arrivée aux urgences était de 60 heures (avec des extrêmes de 1 et de 949 heures). Ce délai est d'une part inférieur aux 71,5 heures et 102 heures retrouvées respectivement par Odzébé [9] et Sarr [6] ; d'autre part par supérieur aux 17 heures et 24,6 heures rapportées par Sauvat [11] et Kaboré [2]. Ce délai de consultation très long est lié dans notre contexte aux difficultés socioéconomiques mais aussi aux considérations culturelles (pudeur). Dans notre série, seuls 15 patients (46, %) avaient consulté avant la sixième heure.
La douleur scrotale unilatérale était le principal motif de consultation chez tous nos patients. La douleur aiguë de l'hémibourse est un signe majeur de la TCS mais elle n'est pas pathognomonique ; d'où la recherche des épisodes aigus douloureux antérieurs similaires, des signes associés et surtout la recherche d'une tuméfaction scrotale, du signe de gouverneur ainsi que de l'abolition du reflexe crémastérien. Plusieurs auteurs avaient rapporté la douleur scrotale unilatérale, spontanée, brutale, d'emblée maximale comme principal motif de consultation des TCS chez l'adulte et l'adolescent [2, 12,16]. La littérature rapporte que l'abolition du réflexe crémastérien reste le meilleur signe de TCS. Toutefois, la présence du réflexe crémastérien ne permet pas d'exclure une TCS, car le réflexe peut être intact lorsque le testicule n'est pas encore ischémié ou lorsque la striction est peu sévère d'où la nécessité de réaliser une scrototomie exploratrice au moindre doute devant toute grosse bourse aiguë douloureuse [6,14].
L'échographie couplée au doppler est un outil important pour le diagnostic différentiel entre TCS et orchiépidydimite en montrant une diminution du flux sanguin (dans le cordon et en intraparenchymateux) et la présence ou non de spires au niveau du cordon [17,18]. Cependant la réalisation de l'échographie ne doit pas retarder la scrototomie exploratrice au moindre doute en cas de grosse bourse aigue douloureuse [19]. Dans notre série 13 patients

(40,6%) avaient réalisé une échographie doppler dont un cas de faux négatif. Liang T [20] rapporte un taux de faux positif de 2,6 % sans aucun cas de faux négatif avec une sensibilité de 100% ; une spécificité de 97,9% et une précision diagnostique de 98,1% lorsque cet examen est réalisé par une main experte. Pailleurs le manque d'un appareil d'échographie dans le service des urgences n'a permis de réaliser systématiquement une échographie scrotale chez les patients vus au-delà de 24h. C'est pourquoi la mise à disposition d'un appareil d'échographie aux urgences ainsi que le renforcement de capacité en échographie doppler scrotale de tous les médecins œuvrant dans le service des urgences évitera la perte de temps dans la prise en charge.

Sarr [6] et Diallo [7], rapportent aussi une prédominance droite de la TCS avec respectivement 52 % et 59,6% des cas. Par contre certains auteurs rapportent une fréquence plus élevée des TCS à gauche en raison d'un cordon spermatique gauche plus long [6], mais pour d'autres aucune latéralisation n'est privilégiée [21].

Plusieurs autres séries africaines rapportent aussi un taux élevé d'orchidectomie pour testicule nécrosé [2,6, 9]. Cela se justifie par le délai de consultation qui est long au-delà de six heures. Dans la littérature, le taux global de conservation testiculaire après torsion est de 100 % avant trois heures, 90 % avant six heures et moins d'un sur deux après dix heures [22]. La fixation du testicule controlatéral à une TCS est actuellement préconisée par tous les auteurs, à fortiori après une orchidectomie [23]. Dans notre pratique, l'orchidopexie controlatérale devant un testicule nécrosé est réalisée première, dans le même temps suivi de l'orchidectomie pour minimiser le risque infectieux mais si suspicion d'un risque septique important pour le testicule controlatéral, l'orchidopexie est différée. Cependant, devant un testicule d'emblée viable ou VARM, l'orchidopexie controlatérale est systématiquement réalisée dans le même temps opératoire.

Les complications de la chirurgie de la TCS sont peu importantes, essentiellement locales à type d'hématome scrotal, de suppurations scrotales et de retards de cicatrisation [6,9,12]. Aucune complication postopératoire immédiate n'a été enregistrée dans notre série. Le pronostic trophique du testicule tordu est conditionné par la sévérité de l'ischémie aiguë, elle-même directement dépendante du nombre de tours de spire du cordon et de la durée de la torsion avec un risque d'atrophies ou d'hypotrophies testiculaires pouvant atteindre 50 à 60 % des cas, d'où l'importance d'une surveillance continue à long terme [2,24,25]. Un cas d'hypotrophie testiculaire a été observé sur un testicule VAMR. Sarr [6] et Odzébé [9] dans leurs séries avaient respectivement rapporté 12 % et 13,2% d'atrophies testiculaires après orchidopexie du testicule concerné par la torsion.

CONCLUSION

La TCS est une urgence andrologique mettant en jeu le pronostic fonctionnel du testicule. Son diagnostic est essentiellement clinique. La seule attitude thérapeutique efficace demeure une scrototomie exploratrice en urgence avant la survenue d'une nécrose testiculaire permettant aussi de confirmer le diagnostic et d'apprécier l'état du testicule. Le principal facteur prédictif de la nécrose testiculaire est le retard de consultation. Notre série est marquée par une proportion élevée d'orchidectomie c'est pourquoi il est judicieux de sensibiliser régulièrement les populations afin qu'elles consultent rapidement devant tout tableau de bourse aiguë douloureuse afin de réduire le taux élevé d'orchidectomie.

Conflit d'intérêt : aucun

RÉFÉRENCES

1.Hegarty PK, Kalantar M, Hegarty PA, Zafirakis H, Monahan JE. Bilateral orchidopexy for intermittent testicular torsion. BJUI Compass. 2024;5(11): 1017–22. https://doi.org/10.1002/bco2.439

2.Kaboré FA, Zango B, Yaméogo C, Sanou A, Kirakoya B, Traoré SS. (2011). Les torsions du cordon spermatique chez l'adulte au CHU Yalgado Ouédraogo de Ouagadougou.Basic Clin. Androl., 21(4), 254-259. https://doi.org/10.1007/s12610-011-0151-2

3.Audenet F, Rouprêt M. Les torsions du cordon spermatique : aspects du diagnostic clinique et principes thérapeutiques. Prog Urol. 2010 Nov;20(11):810-4

4.Lewis AG, Bukowski TP, Jarvis PD, Wacksman J, Sheldon CA. (1995) Evaluation of acute scrotum in the emergency department. J Pediatr Surg 30:277–81. https://doi.org/10.1016/0022-3468(95)90574-X

5.Mpah EHM, Fouda PJ, Sala BT, Eboumbou MEC, Njimah AN, Tsiagadigui JC, et al. (2012). Les urgences andrologiques en milieu urbain au Cameroun : aspects cliniques et thérapeutiques. Basic Clin. Androl., 22 (4), 223-226. https://doi.org/10.1007/s12610-012-0190-3

6.Sarr A, Fall B, Mouss B, Sow Y, Thiam A, Diao B, et al. Aspects diagnostiques et thérapeutiques de la torsion du cordon spermatique au CHU Aristide-Le-Dantec de Dakar. Basic Clin. Androl., 2010; 20: 203-208.

7.Diallo Y, Alis soutin JLE, Kouka SC, N'diaye MD, Daher M, Ly R, and al. (2019) Torsion of the Spermatic Cord: Clinical and Therapeutic Aspects in the Region of Thies (Senegal). Advances in Reproductive Sciences, 7, 60-70. https://doi.org/10.4236/arsci.2019.73008

8.Douaihy N, Benamran DA, de Gorski A. et al. Torsion testiculaire : une urgence piège. Rev Med Suisse 2011 ; 7 : 2404-8.
9.Odzebe AWS, Banga Mouss RB, Ondziel Opara AS. Torsion du cordon spermatique et des annexes testiculaires chez le sujet adulte au CHU de Brazzaville. Uro'Andro 2018 ; 9(1) :433-437.
10.Anderson JB, Williamson RC. Testicular torsion in Bristol: a 25-year review. Br J Surg 1988;75: 988-92
11.Sauvat F, Hennequin S, Ait Ali Slimane M, Gautier F. Un âge pour la torsion testiculaire? Arch Pediatr (Paris) 2000 ;9 :1226—9.
12.Bah OR, Rouprêt M, Guirassy S, Diallo AB, Diallo MB, Richard F. Aspects cliniques et thérapeutiques de la torsion du cordon spermatique: étude de 27cas. Prog Urol 2010, doi:10.1016/j.purol.2009.12.011, http://dx.doi.org/10.1016/j.purol.2009.12.011.
13.Cummings JM, Boullier JA, Sekhon D. Adult testi cular torsion. J Urol 2002; 167: 2109-10.
14.Van Glabeke E, Khairouni A, Larroquet M, Audry G, Gruner M. Torsion du cordon spermatique chez les enfants. Prog Urol 1998 ;8 :244—8.
15.Liu Y, Liu M, Sun M, Zeng Z, Wu S. Association between meteorological factors and testicular torsion: A scoping review of clinical research evidence. J Pediatr Urol. 2025 Apr;21(2):482-488. doi: 10.1016/j.jpurol.2024.10.026.
16.Shteynshlyuger A, Yu J. Familial testicular torsion: a meta-analysis suggests inheritance. J Pediatr Urol 2013;9(5):683-90.
17.Kravchick S, Cytron S, Leibovici O, et al (2001) Color doppler sonography: its real role in the evaluation of chil dren with highly suspected testicular torsion. Eur Radiol 11: 1000–5
18.Baker LA, Sigman D, Mathews RI, et al (2000) An analysis of clinical outcomes using color doppler testicular ultrasound for testicular torsion. Pediatrics 105: 604–7. https://doi.org/10.1542/peds.105.3.604
19.Bowlin PR, Gatti JM, Murphy JP. Pediatric testicular torsion. Surg Clin North Am 2017;97(1):161-72.
20.Liang T, Metcalfe P, Sevcik W, Noga M. Retrospective review of diagnosis and treatment in children presenting to the pediatric department with acute scrotum. AJR Am J Roentgenol 2013;200(5):W444-9.
21.Estremadoyro V, Meyrat, B.J., Birraux, J., Vidal, I. and Sanchez, O. (2017) Diagnosis and Management of Testicular Torsion in Children. Rev Méd. Suisse, 13 (550), 406-41.
22.Fabiani A, Calabrese M, Filosa A, et al. Explorative surgery for acute scrotal pain: The importance of pa tient age, side affected, time to surgery and surgeon. Arch Ital Urol Androl. 2016 ; 88(3):189-194.
23.Ali Rizvi SA, Ahmad I, Siddiqui MA, et al (2011) Role of color doppler ultrasonography in evaluation of scrotal swellings pattern of disease in 120 patients with review of literature. Urol J 8:60–5
24.Mongiat-Artus P (2004) Torsion du cordon spermatique et des annexes testiculaires. Ann Urol 38:25–34
25.Komatsu S, Terui K, Takenouchi A, Kawaguchi Y, Nishimura K, Oita S, Yoshizawa H, Takiguchi S, Hishiki T. Indocyanine green fluorescence imaging as a predictor of long-term testicular atrophy in testicular torsion: a pilot study. Surg Today. 2025 Mar;55(3):386-392. doi: 10.1007/s00595-024-02908-9.