RÉSULTATS DE LA PRISE EN CHARGE DES TRAUMATISMES DES BOURSES AU SERVICE D'UROLOGIE DU CHU IGNACE DEEN DE CONAKRY DE 2021 À 2025.

RESULTS OF THE MANAGEMENT OF SCROTAL TRAUMA AT THE UROLOGY DEPARTMENT OF THE IGNACE DEEN UNIVERSITY HOSPITAL IN CONAKRY FROM 2021 TO 2025.

DIALLO TMO, BAH MB, YANTEBAYE DL, ABBAS M, CHERIF A, GAMAMOU AV, DIENG MA, DIALLO TO, KANTÉ D, CISSÉ D, DIALLO AB, BAH OR.

Service d'Urologie-Andrologie, Hôpital National Ignace Deen, Conakry, République de Guinée

Auteur Correspondant : Thierno Mamadou Oury Diallo, Service d'Urologie-Andrologie, Hôpital National Ignace Deen, Conakry, République de Guinée. Email : oury_uro@yahoo.fr

Résumé :

Objectif : rapporter les résultats de la prise en charge des traumatismes des bourses au service d'urologie du CHU Ignace Deen de Conakry.
Matériel et méthodes : étude transversale, rétrospective, portant sur 17 dossiers de patients pris en charge pour traumatisme des bourses sur une période de cinq ans Les données socio-démographiques, étiologiques, cliniques et thérapeutiques ont été recueillies sur une fiche standardisée. La sévérité des lésions testiculaires a été classée selon la classification de l'AAST. L'analyse des données a été réalisée à l'aide du logiciel SPSS.
Résultats : L'âge moyen était de 24,4 ±14,5 ans. Les principales étiologies étaient les accidents de la voie publique (7 cas) suivis des rixes (3 cas). Les traumatismes étaient fermés dans 13 cas et pénétrants dans 4 cas. Les lésions intéressaient les enveloppes dans 10 cas et le testicule dans 7 cas. Le délai moyen de consultation était de 4,1 ± 9,5 jours. Le traitement était conservateur dans 3 cas, une exploration chirurgicale a été réalisée dans les autres cas, avec 2 cas d'orchidectomie totale pour une destruction complète du testicule (AAST V).
Conclusion : Les traumatismes des bourses dans notre contexte touchent principalement les jeunes et sont causés principalement par les accidents de la voie publique et des rixes. Les lésions sont parfois sévères, nécessitant une chirurgie radicale due aux retards diagnostiques.
Mots clés : traumatisme, scrotum, testicules, traitement conservateur, orchidectomie

Summary:

Objective*: To describe the management of scrotal trauma in the urology department of Ignace Deen University Hospital, Conakry.*
Materials and methods: *A retrospective cross-sectional study of 17 patient records treated for scrotal trauma over a five-year period. Sociodemographic, etiological, clinical and therapeutic data were collected using a standardized form. Testicular injury severity was graded according to the AAST classification. Data were analyzed using SPSS software*
Results: *The mean age was 24.4 ± 14.5 years. The main etiologies were road traffic accidents (7 cases), followed by assault (3 cases). Blunt trauma accounted for 13 cases and penetrating trauma for 4 cases. Injuries involved the testicular coverings in 10 cases and the testis in 7 cases. The mean consultation delay was 4.1 ± 9.5 days. Conservative management was adopted in 3 cases; surgical exploration was performed in the remaining cases, including 2 total orchiectomies for complete testicular destruction (AAST grade V).*
Conclusion: *Scrotal trauma in our setting primarily affects young men and is mainly caused by road traffic accidents and interpersonal violence. Injuries are sometimes severe, requiring radical surgery due to delayed presentation.*

Key words: *trauma, scrotum, testicles, conservative treatment, orchiectomy*

INTRODUCTION

Les traumatismes des bourses sont rares, représentant moins de 1% de tous les traumatismes, et concernent le plus souvent les sujets jeunes [1,2].
Les traumatismes fermés sont les plus fréquents et sont principalement liés aux accidents de la voie publique (notamment à deux roues), aux activités sportives, aux rixes et aux agressions. Les traumatismes pénétrants, plus rares, sont causés par armes à feu, armes blanches ou morsures [3,4].
La prise en charge de ces traumatismes représente un défi diagnostique et thérapeutique. Bien qu'ils ne mettent généralement pas la vie en danger, un diagnostic rapide et une prise en charge adaptée sont essentiels pour prévenir les complications et préserver la fertilité [5].
Si l'exploration chirurgicale est indiquée pour les lésions graves, le traitement conservateur est discuté pour les lésions mineures. Une exploration précoce est souvent recommandée pour éviter les complications conduisant à l'orchidectomie ou les séquelles fonctionnelles [6,7].
L'objectif de cette étude était de rapporter les résultats de la prise en charge des traumatismes des bourses au service d'urologie du CHU Ignace Deen de Conakry.

MATÉRIEL ET MÉTHODES

Il s'agit d'une étude transversale, rétrospective, réalisée au service d'urologie du CHU Ignace Deen de Conakry sur une période de cinq ans, allant du 1er janvier 2021 au 31 décembre 2025. Nous avons inclus tous les patients admis pour un traumatisme des bourses, quel que soit le mécanisme lésionnel. Ont été exclus, les patients qui ne présentaient pas un traumatisme des bourses.
Les données ont été recueillies à l'aide d'une fiche standardisée portant sur les données socio-démographiques (âge, profession), les circonstances de survenue et le mécanisme lésionnel, le délai de consultation, les motifs de consultation, les données de l'examen clinique et de l'échographie scrotale, ainsi que les données thérapeutiques et évolutives. La classification de l'American Association for the Surgery of Trauma (AAST) a été utilisée pour graduer la sévérité des lésions du testicule.
Les données ont été analysées à l'aide du logiciel SPSS version 25.0. Les variables quantitatives ont été exprimées en moyenne ± écart-type et les variables qualitatives en effectifs et pourcentages.
Le protocole de l'étude a été approuvé par le comité d'éthique local. La confidentialité des données des patients a été strictement respectée.

RÉSULTATS

Sur la période d'étude, 17 patients ont été pris en charge pour un traumatisme des bourses, soit une incidence moyenne de 3,4 cas par an.
L'âge moyen des patients était de 24,4 ±14,5 ans, avec des extrêmes de 5 et 50 ans. La tranche d'âge la plus touchée était celle de 21–30 ans (7 cas). Les élèves et étudiants (7 cas) et les chauffeurs (3 cas) étaient les plus représentés.
Les principales circonstances de survenue étaient les accidents de la voie publique (7 cas), les rixes (4 cas), les accidents de travail (3 cas), un traumatisme par arme à feu au cours d'une manifestation politique (1 cas), un accident de sport (1 cas) et un accident domestique (1 cas).
Les mécanismes les plus fréquents étaient un choc direct lors d'un accident de moto (5 cas), les coups de pied sur la bourse (4 cas) et les chutes à califourchon (4 cas).
Les traumatismes étaient fermés dans 13 cas et pénétrants dans 4 cas. Les principaux motifs de consultation étaient la douleur scrotale (15 cas) et la tuméfaction scrotale (8 cas). Le délai moyen de consultation était de 4,1 ± 9,5 jours. Ce délai était nettement plus court pour les traumatismes pénétrants (1,2 jours) que pour les traumatismes fermés (5,5 jours). L'échographie scrotale a été réalisée dans tous les cas de traumatisme fermé.
Selon le côté atteint, les lésions étaient à droite dans 9 cas et à gauche dans 7 cas. Une atteinte bilatérale était observée dans 1 cas.
Sur le plan anatomique, les lésions intéressaient exclusivement les enveloppes dans 10 cas, et le testicule dans 7 cas. Selon la classification de l'AAST, les lésions testiculaires étaient de grade III (fracture testiculaire avec perte de moins de 50% du parenchyme) dans 5 cas et de grade V (destruction du testicule) dans 2 cas. Aucune lésion annexielle n'a été observée.
Des lésions associées étaient présentes chez 5 patients, notamment des plaies de la face interne de la cuisse (3 cas) et des plaies péniennes (2 cas).
Le traitement était conservateur dans 3 cas, associant des antalgiques, des anti-inflammatoires et le port d'un suspensoir. Dans les 14 autres cas, une exploration chirurgicale a été réalisée ; les gestes sont détaillés dans le tableau I. La durée moyenne d'hospitalisation était de 9,3 ± 6,5 jours, avec des extrêmes de 3 et 28 jours.

Tableau I : Répartition des patients selon le type de lésion et le traitement.

Lésions anatomiques	Gestes	Effectif
Lésions scrotales		
Hématome scrotal	Traitement conservateur	3
Abcès scrotal	Drainage scrotal	2
Hématocèle (figure 1)	Drainage scrotal	2
Lacération scrotale	Parage et suture	2
Avulsion scrotale	Plastie scrotale	1
Lésions testiculaires		
Grade III AAST	Suture albuginée	3
Grade III AAST	Orchidectomie partielle	2
Grade V AAST	Orchidectomie totale	2

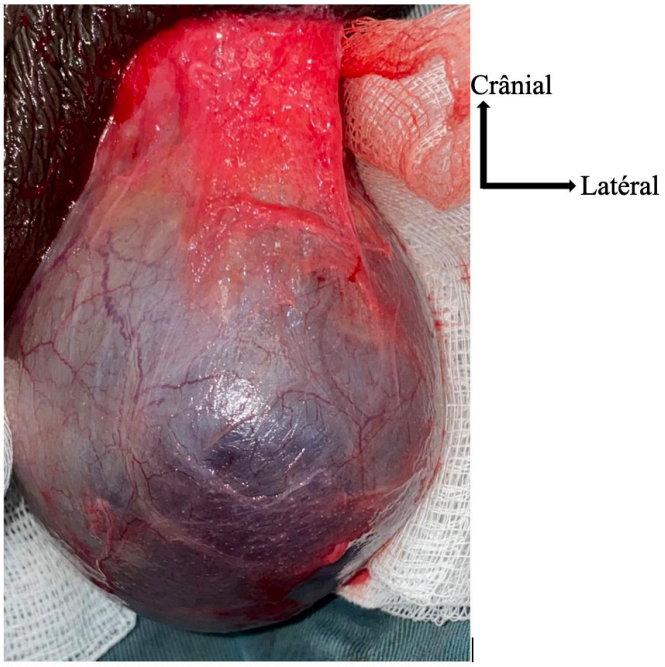

Figure 1 : hématocèle post traumatique gauche (vue peropératoire)

DISCUSSION

Les traumatismes des bourses sont peu fréquents, du fait de la mobilité naturelle du testicule, l'existence du réflexe crémastérien et la résistance de l'albuginée. La moyenne annuelle de 3,4 cas dans notre série est supérieure à celle rapportée par Odzebe et al. [8] qui rapportaient environ un cas par an au Congo.

La prédominance des sujets jeunes (âge moyen 24,4±14,5 ans) dans notre cohorte confirme les données de la littérature [5,9] selon lesquelles ces traumatismes touchent particulièrement ces jeunes. La vulnérabilité des jeunes, souvent conducteurs ou passagers d'engins à deux-roues sans équipement de protection, et leur exposition potentielle aux violences, expliquent en grande partie ce profil épidémiologique.

Les accidents de la voie publique et les rixes représentaient les principales étiologies. Le même constat a été fait par Coulibaly et al. au Mali [10] et Grigorian et al. aux États-Unis [5]. En revanche, Fakhfakh et al. en Tunisie [11] rapportaient une prédominance des agressions. Ces différences reflètent des contextes socio-environnementaux distincts. La systématisation du port d'équipements de protection lors de la conduite des engins à deux-roues et le renforcement de la législation routière constituent des leviers de prévention essentiels.

Les mécanismes du traumatisme sont variables selon les circonstances de survenue. Ils sont dominés dans notre étude par l'écrasement de la bourse sur réservoir de moto, et le coup de pied sur la bourse, décrits comme un choc direct et violent sur les bourses, projetant le testicule contre l'arche pubienne [9].

La douleur scrotale était le principal motif de consultation, comme l'ont rapporté Pereira [7] et Odzébé [8], ce qui témoigne de la riche innervation sensitive de la bourse.

Le délai moyen de consultation est plus long que dans les séries occidentales [12, 13], comme souvent rapporté en Afrique sub saharienne. Ce retard s'explique par la sédation parfois rapide de la douleur après le choc, la pudeur des patients, mais également par des difficultés d'accès aux soins [11]. Il constitue un facteur pronostique défavorable majeur, ayant favorisé dans notre série la survenue de deux cas d'abcès scrotal chez des patients vus tardivement pour une grosse bourse fébrile.

Les traumatismes fermés étaient largement prédominants, conformément à de nombreuses études [6,9]. La prédominance des traumatismes pénétrants dans certaines séries nord-américaines [4,5,14] est liée à la plus grande disponibilité des armes à feu dans ces régions. L'échographie Doppler scrotale est recommandée dans les traumatismes de la bourse par les sociétés savantes [3,9] ; c'est un examen accessible en urgence qui a été réalisé systématiquement au cours des traumatismes fermés dans notre étude. Elle permet de dépister des lésions non décelables cliniquement, de guider la décision thérapeutique et d'assurer le suivi des patients traités de façon conservatrice [9].

La prédominance des lésions à droite (52,9%) est comparable aux données de Gomes et al. [15] qui ont retrouvé 54,5% de lésions droites. Lee et al. [16] ont rapporté une distribution de manière égale selon le côté. Les lésions bilatérales, observées dans un de nos cas, représentent 1 à 8% des traumatismes de la bourse dans la littérature [17].

Les fractures testiculaires résultent le plus souvent d'une compression violente du testicule contre l'arche pubienne, entrainant la rupture de l'albuginée [9]. L'écrasement du testicule sur le réservoir d'un engin à deux roues, mécanisme prédominant dans notre série, en est l'illustration.

Les lésions associées dominées par les plaies de la face interne de la cuisse et les plaies péniennes, témoignent de la violence des traumatismes en

cause et de la proximité anatomique des structures génitales externes. D'autres auteurs [5,7,18] ont décrit des fractures du bassin et des plaies périnéales, soulignant la nécessité d'un bilan lésionnel systématiquement complet.

Concernant le traitement, les recommandations de l'American Urological Association préconisent une exploration chirurgicale précoce (dans les 72 heures) pour optimiser le taux de conservation testiculaire [19]. Dans notre série, tous les cas de fracture testiculaire ont été opérés dans un délai inférieur à 48 heures, permettant la conservation du testicule dans 5 cas sur 7. Les 2 orchidectomies totales concernaient des destructions complètes du testicule (grade V AAST), sans possibilité de préservation. Ces résultats sont comparables à ceux de Park et al. en Corée (92% de conservation) [20] et de Buckley et McAninch aux États-Unis (83%) [21]. Les hématomes scrotaux isolés, confirmés échographiquement, ont été traités de façon conservatrice avec un suivi clinique et échographique jusqu'à la guérison des lésions. Les abcès scrotaux ont été drainés sous couverture antibiotique avec une évolution favorable dans tous les cas.

Nous ne disposons pas de données sur l'évolution à long terme de nos patients. Ainsi un accent doit être mis sur la surveillance, afin de détecter d'éventuelles séquelles. Les traumatismes de la bourse peuvent en effet altérer la fertilité masculine par différents mécanismes [6,22] : la perte de tissu séminal, la rupture de la barrière hémato-testiculaire avec sécrétion d'anticorps anti-spermatozoïdes et l'obstruction des voies spermatiques. Une exploration chirurgicale précoce est associée à une meilleure préservation de la fertilité et de la fonction hormonale testiculaire [9].

Le caractère monocentrique et rétrospectif de notre étude, la taille modeste de l'échantillon, et l'absence de données sur le suivi à long terme (fertilité, fonction endocrine) sont les principales limites de cette étude. Ces résultats constituent néanmoins une base pour la planification d'études prospectives multicentriques en Guinée.

CONCLUSION :

Les traumatismes scrotaux dans notre contexte affectent principalement une population jeune, exposée aux accidents de moto et aux violences. Les lésions sont parfois sévères, pouvant nécessiter des gestes chirurgicaux radicaux, favorisés par un retard diagnostique fréquent. Une prise en charge précoce et multidisciplinaire, associée à un suivi à long terme pour dépister les séquelles sur la fertilité, est indispensable. La prévention repose sur la sensibilisation et le renforcement de la législation en matière de sécurité routière.

Conflits d'intérêt : les auteurs ne déclarent aucun conflit d'intérêts.

Financement : aucune source de financement à ce travail

RÉFÉRENCES

[1] Patterson K, Hennessey DB, O'Kelly F. A scoping review of historical and contemporary management strategies for paediatric scrotal trauma. Ir J Med Sci 2025; 194: 995–1001. https://doi.org/10.1007/s11845-025-03929-0.

[2] Papoutsoglou N, Thiruchelvam N. Diagnosis and management of testicular injuries. Med Surg Urol 2013; 02. https://doi.org/10.4172/2168-9857.1000108.

[3] Manno S, Cicione A, Bagalà L, Catricalà A, Ronchi P, Tiburzi S, et al. Scrotal trauma: interest of preoperative ultrasound in the prediction of the rupture of the tunica albuginea. Med Glasnik 2020; 18: 128–32. https://doi.org/10.17392/1286-21.

[4] Jha R, Manandhar K, Bhatta BR, Shah VK, Ghimire SK, Shrestha A. A rare and unusual presentation: testicular amputation with intact scrotal wall following blunt trauma – a case report. Int J Surg Case Rep 2025; 133: 111596. https://doi.org/10.1016/j.ijscr.2025.111596.

[5] Grigorian A, Livingston JK, Schubl SD, Hasjim BJ, Mayers D, Kuncir E, et al. National analysis of testicular and scrotal trauma in the USA. Res Rep Urol 2018; 10: 51–6. https://doi.org/10.2147/RRU.S172848.

[6] Wald M. Scrotal trauma treatment and outcomes. Wisconsin Medical Journal 2024; 123: 278–81.

[7] Pereira JMBSM, Gomes JV, Antunes LO, Barbosa GD, Calil JVB, Maciel LC, et al. Testicular trauma in a tertiary hospital in the metropolitan region of Paraíba Valley, Brazil. Ann Innov Med 2024; 2. https://doi.org/10.59652/aim.v2i4.346.

[8] Odzébé AW, Bouya PA, Banga MR. Les traumatismes des bourses. Afr J Urol 2009; 15: 130–4. https://doi.org/10.4314/aju.v15i2.44698.

[9] Culty T, Ravery V. Traumatismes scrotaux : stratégie de prise en charge. EMC Urologie. Paris : Elsevier SAS; 2006, 18-625-A-10.

[10] Coulibaly MT, Issa A, Kassogue A, Ouattara Z. Traumatisme des bourses : aspects cliniques et thérapeutiques au service d'urologie du CHU Gabriel Touré. Mali Médical 2017; XXXII: 13–6.

[11] Fakhfakh H, Chabchoub K, Bouhlel A, Ketata H, Allouch H, Bahloul A, et al. Traumatismes fermés des bourses : stratégie de prise en charge. Androl 2007; 17: 42–8. https://doi.org/10.1007/BF03041154.

[12] Prajapati DK, Rampal K, Prajapati JM. Review of diagnosis and management of scrotal trauma with a case report. IJMRP 2016; 2. https://doi.org/10.21276/ijmrp.2016.2.3.043.

[13] Park JS, Lee SJ. Testicular injuries – efficacy of the organ injury scale developed by the American Association for the Surgery of Trauma. Korean J Urol 2007; 48: 61–5. https://doi.org/10.4111/kju.2007.48.1.61.
[14] Culp SH, Schumann MP. Penetrating scrotal trauma: a case report and brief management with literature review. J Trauma Treat 2014; 03. https://doi.org/10.4172/2167-1222.1000205
[15] Gomes CM, Ribeiro-Filho L, Giron AM, Mitre AI, Figueira ER, Arap S. Genital trauma due to animal bites. J Urol 2001; 165(1): 80–3. doi:10.1097/00005392-200101000-00020
[16] Lee SH, Bak CW, Choi MH, Lee HS, Lee MS, Yoon SJ. Trauma to male genital organs: a 10-year review of 156 patients, including 118 treated by surgery. BJU Int 2008; 101(2): 211–5. doi : 10.1111/j.1464-410X.2007.07265.x. Epub 8 octobre 2007.
[17] Ibrahimi A, El Aboudi A, Ouskri S, El Abidi H, Boualaoui I, Hachem ES, et al. Bilateral epididymal injury following trauma: an uncommon cause of obstructive infertility. Urology Case Rep 2025; 61: 103045. https://doi.org/10.1016/j.eucr.2025.103045.
[18] Sallami S, Khouni H, Atta MB, Makarim SA, Rhouma SB. Le traumatisme fermé du scrotum chez l'adulte: une étude multicentrique évaluant l'échelle de classement des traumatismes d'organes de l'AAST. Tunis Med 2017 ; 95 : 331–5.
[19] Morey AF, Broghammer JA, Hollowell CMP, McKibben MJ, Souter L. Urotrauma guideline 2020: AUA guideline. J Urol 2021; 205: 30–5. https://doi.org/10.1097/JU.0000000000001408.
[20] Park JS, Lee SJ. Testicular injuries – efficacy of the organ injury scale developed by the American Association for the Surgery of Trauma. Korean J Urol 2007; 48: 61–5. https://doi.org/10.4111/kju.2007.48.1.61.
[21] Buckley JC, Mc Aninch JW. Diagnosis and management of testicular ruptures. Urol Clin North Am 2006; 33: 111–6. https://doi.org/10.1016/j.ucl.2005.11.002.
[22] Starmer BZ, Baird A, Lucky MA. Considerations in fertility preservation in cases of testicular trauma. BJU Int 2018; 121(3): 466–71. doi:10.1111/bju.14084